

Ilkka Helenius, Reetta Kivisaari ja Matti Ahonen

Näin tutkin lapsipotilaan selän

Huolellinen kliininen tutkimus on kaikkien radiologisten tutkimuksien lähtökohta, myös lapsen selkää tutkittaessa. Kliinisessä tutkimuksessa arvioidaan kävelyä, tehdään selän eteentaivutustesti ja tutkitaan alaraajojen neurologinen status. Skolioosin röntgenkuva on ensilinjan radiologinen tutkimus epäiltäessä selän virheasentoa. Kohdennettu röntgenkuvaus on myös ensisijainen tutkimus pitkittyneen selkävivun selvittäessä. Suurienergisien vammien saaneen potilaan kliininen tutkimus alkaa vitalitoimintojen arvioinnilla, josta edetään systemaattiseen traumastatukseen. Vakavien vammojen poissulkemiseksi tarvitaan useimmiten pään, kaularangan ja vartalon tietokonetomografia, jota voidaan täydentää kohdenetulla selkärangan magneettikuvauksella. Kuvaamme kliinisen tutkimuksen kulun, keskeisimmät kuvantamistutkimukset lapsen selän virheasennon, selkävivun ja selkärangan murtumien yhteydessä sekä hoidon porrastuksen.

Lapsipotilailla on selän virheasentoja, selkärangan kasvaimia, infektoita ja murtumia (1,2). Tavallisin syy lapsuusikäisen selkäpotilaan lääkärin tutkimukselle on epäily selän virheasennosta sekä selkäkipu. Päivystyskäynnit liittyvät valtaosin putoamis-, kaatumis- ja liikennetapaturmiin. Selkäsairauksien hoidon porrastus esitetään **TAULUKOSSA**. Keskitymme tässä kirjoituksessa kliiniseen tutkimukseen vastaanotolla ja päivystystilanteissa sekä keskeisiin kuvantamistutkimuksiin.

Selän virheasento

Yleisimmät lasten selän virheasentojen aiheuttajat ovat nuoruusiän idiopaattinen skolioosi, Scheuermannin tauti (kyfoosi) sekä suuriasenteinen spondylolisteesi (2,3). Kliininen tutkimus on lähtökohta kaikille jatkotutkimuksille. Pienten lasten vanhemmilta ja isommilta lapsilta itseltään saadaan usein hyvä anamneesi mahdollisesta selkävivusta, liikkumisen rajoitumisesta sekä oirekuvan alkamisesta. Lasten yhteistyökyky vaihtelee huomattavasti iän ja

TAULUKKO. Selkäsairauksien hoidon porrastus.

Sairaus tai tila	Perusterveydenhuolto	Erikoissairaanhoido
Skolioosi, kyfoosi	Skolioosiseulonta	Skolioosin röntgenkuva Skolioosin seuranta Korsettihoito Leikkaushoito (yliopistosairaala)
Alaselkäkipu	Lannerangan röntgenkuvaus Peruservenkuva, CRP-pitoisuus, lasko Rasitusosteopatian ja spondylolyysin hoito	Spondylolisteesin seuranta ja hoito Selkärangan kasvainten hoito Tulehduksellisten selkäsairauksien diagnosointi ja hoito Spondylodiskiitin diagnosointi ja hoito Pitkittyneen, toimintaa haittaavan selkävivun selvittely
Selkärangan murtumat	–	Diagnosointi ja hoito

Ydinasiat

- ▶ Selän virheasentojen seulonta tapahtuu perusterveydenhuollossa, diagnosointi ja hoitolinjoista päättäminen erikoissairaanhoidossa.
- ▶ Lapsen vakavan selkäsairauden merkkejä ovat huomattava kylkikohouma, kävelyvaikeudet, öinen selkäkipu, kuumeinen selkäsairaus ja neurologinen puutosoire.
- ▶ Alle kymmenvuotiaan lapsen alaselkäkipu on harvinainen oire ja edellyttää usein erikoissairaanhoidon tutkimuksia.
- ▶ Hyvä kliininen tutkimus, lannerangan natiiviröntgenkuvaus potilaan seisoessa ja laboratoriotutkimukset sulkevat varsin luotettavasti pois yli kymmenvuotiaiden lasten vakavat hoitoa edellyttävät ortopediset sairaudet.
- ▶ Suurienergiainen vamma edellyttää systemaattista elintoimintojen arviota ja herkästi tietokonetomografiaa erikoissairaanhoidon pisteessä, jossa on laaja päivystys.

perussairauden mukaan. Pientä lasta ei pyydetä suorittamaan haluttuja tehtäviä, mutta seurannalla ja tarkkailun perusteella pääsee useimmiten selville lapsen motorisista kyvyistä.

Kasvuvaiheen arviointi on keskeistä arvioitaessa selän virheasentojen mahdollista etenemisriskiä. Murrosiän käynnistymistä voidaan arvioida Tannerin asteikolla (häpykarvoitus, rintojen ja kivensten kasvu). Murrosiän käynnistyminen ennakoii nopean kasvun vaihetta, jolloin selän virheasentojen etenemisriski on voimakkaampi. Kasvukäyrän tasaantuessa (tyttöillä yli vuoden kulluttua kuukautisten alkamisesta) selän virheasentojen etenemisriski vähenee, jolloin lievän skolioosin (alle 30 astetta) tai kyfoosin (alle 60 astetta) seuranta erikoissairaanhoidossa voidaan päättää.

Selän virheasennon tutkiminen

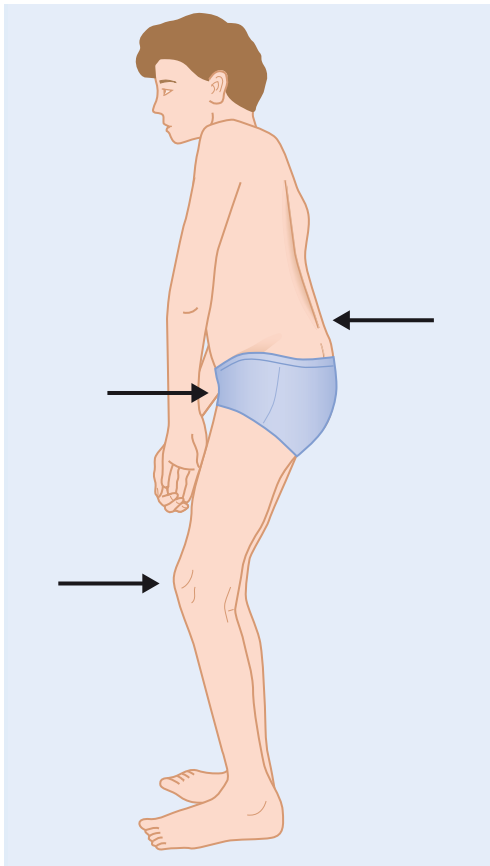
Alle kouluikäisen lapsen magneettikuvaus (MK) on tarpeen tehdä yleisanestesian turvin,

kun taas tietokonetomografia (TT) onnistuu yleensä ilman anestesiaa. Käden röntgenkuvala voidaan määrittää luustoikä, joka täydentää kliinisiä havaintoja kasvun vaiheesta. Luustoikä määritetään erikoissairaanhoidossa.

Kliinisen tutkimuksen komponentit ovat kävelyn arviointi, potilaan seisoessa tehtävä selän eteentaivutustesti sekä potilaan maatesa tehtävä alaraajojen neurologisen statuksen arviointi. Alle yksivuotias lapsi tutkitaan usein vanhemman sylissä. Kävelyn arvioinnissa kiinnitetään huomio mahdolliseen ontumiseen sekä kävelyyn varpailla (S1-juuri) ja kantapäillä (L5-juuri). Nuoruusiän idiopaattinen skolioosi ei tyypillisesti vaikeuta kävelyä (3). Suuriasasteinen spondylolisteesi saattaa aiheuttaa niin kutsutun Phalen–Dicksonin asennon, jossa nikaman siirtymän aiheuttamaa epätasapainoa kompensoidaan kääntämällä lantio retroversiioon sekä vähennetään hermojuuriorettia kävelemällä lonkat ja polvet koukussa (**KUVA 1**) (4). Kyykistyminen ja ylösnousu (L3- ja L4-hermojuuret) arvioidaan: tukeutuuko lapsi reisiinsä ylösnousussa (lihastauti) tai onko liike kivuliasta (nikamavälilevyn pullistuma)?

Seisten tehtävä selän eteentaivutustesti (Adamsin eteentaivutustesti) on perustyökalu kouluterveydenhuollossa skolioosin varhaisessa havaitsemisessa (**KUVA 2**). Mahdollinen epäsymmetria dokumentoidaan skoliometrillä rinta- ja lannerangan alueilta (5). Seitsemän asteen skoliometrillukema on aihe skolioosin röntgenkuvaukselle (3). Alaraajojen merkittävä, yli 2 cm:n pituusero aiheuttaa lannerangan toiminnallisen skolioosin, minkä vuoksi alaraajojen pituuseron kliininen arviointi palpoinnalla suoliluun yläetukärjet (spina iliaca anterior superior) peukaloin ja eteentaivutustestin toistaminen sekä pituuseron korjauksen kera (pituusero tasapainotetaan asettamalla puupalikka lyhyemmän raajan alle) että ilman on perusteltua.

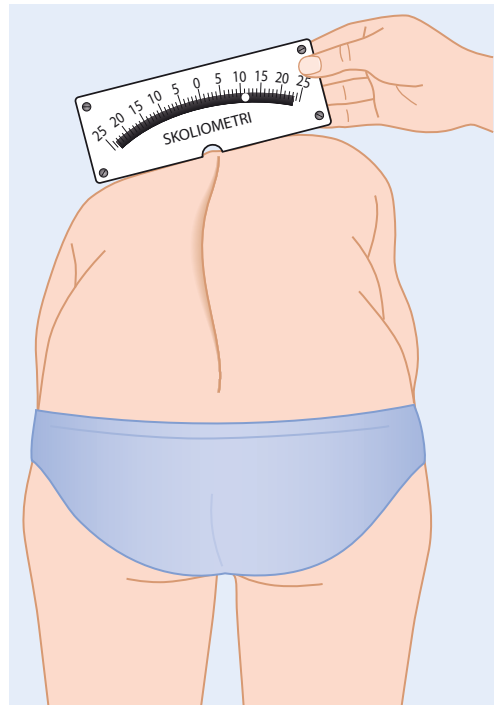
Mahdollinen rintarangan kyfoosi arvioidaan sekä eteen- että taaksetaivutuksessa. Scheuermannin taudille on tyypillistä rintarangan tasainen kyfoosi, jossa nikamien päätelevyjen kasvuhäiriö aiheuttaa nikamien muuttumisen kiihlamaisiksi, kun taas nikamaepämuodostuman aiheuttama kyfoosi on terävä (**KUVA 3**). Lapsil-



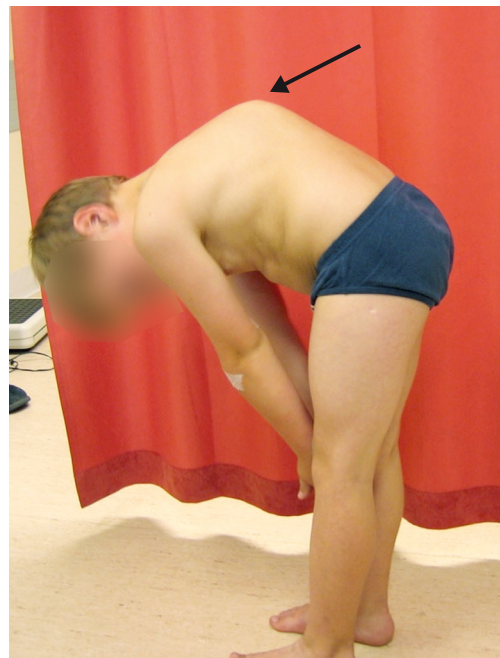KUVA 1. Phalen–Dicksonin asento suuriasteista spondylolisteesiä sairastavalla tytöllä.

la esiintyy harvoin ongelmia eteentaivutuksesta ylös noustaessa, mutta tämä on mahdollista esimerkiksi suuriasteisen spondylolisteesin yhteydessä. Selän virheasennon arviointiin kuuluu myös mahdollisen hartiaepäsyyntymän ja vyötäröepäsyyntymän arviointi (**KUVA 4**). Trendelenburgin testi tehdään pyytämällä potilasta nostamaan toista jalkaansa ylös vuorotellen, ja poikkeava löydös on lantion kallistuminen eli asennon pettäminen. Testissä lonkan loitonnuksen mittaa L5-juuren toimintaa ja lonkan koukistamista L1 ja L2-hermojuuria.

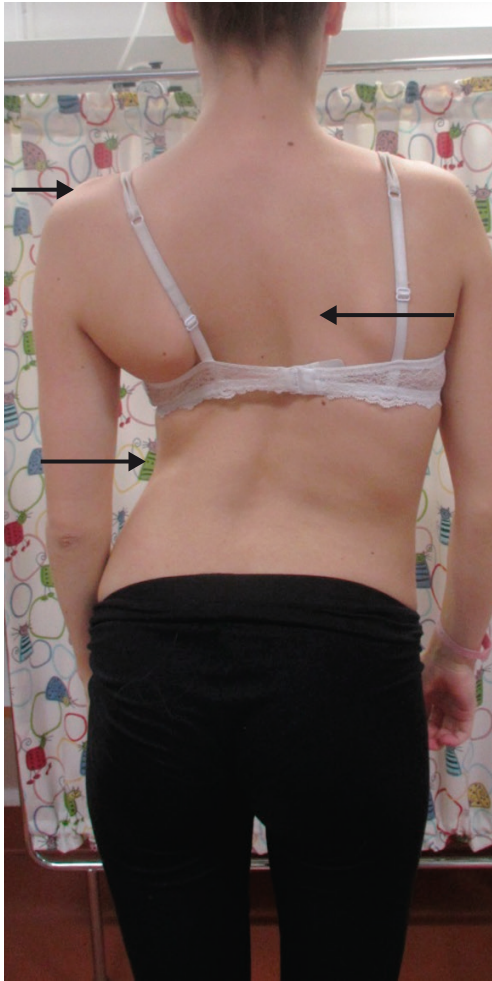
Hermojuuriahtaumat. Jalannosto suorana arvioidaan potilaan ollessa selinmakuulla. Lapselle poikkeava löydös on alle 60 asteen kulma riippumatta siitä, tuleeko alaraajaan säteilevää kipua vai ei. Poikkeava löydös on tyypillinen hermojuurikanavia ahtaavissa sairauksissa, kuten spondylolisteesissä ja lannerangan välilevyn pullistumassa.



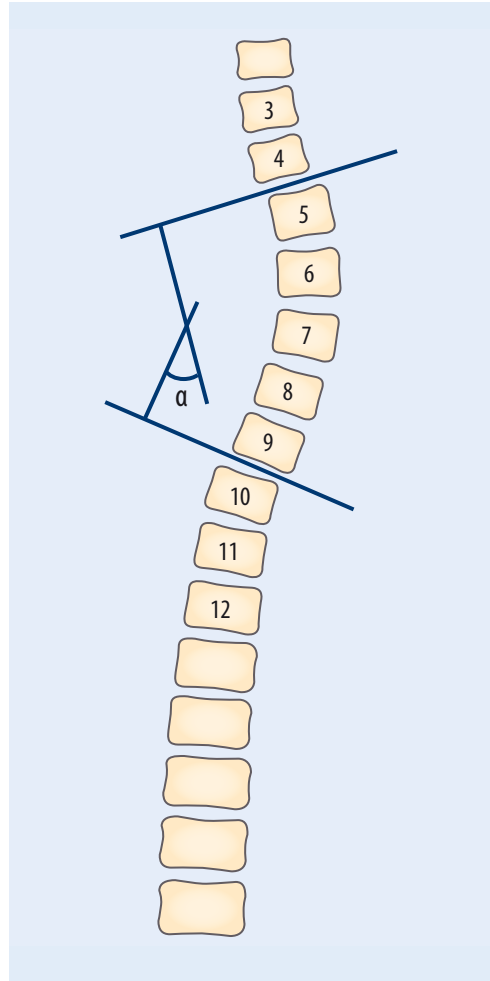
KUVA 2. Adamsin eteentaivutustesti ja skoliometrin käyttö.



KUVA 3. Synnyynnäisen nikamaepämuodostuman aiheuttama terävä synnyynnäinen (kongenitaalinen) kyfoosi eteentaivutustestissä. Synnyynnäinen kyfoosi aiheuttaa hoitamattomana selkäytimen vaurioriskin se hoidetaan siksi leikkauksella.



KUVA 4. Skolioosipotilaalle tyypillinen hartioiden, rintakehän ja vyötärön epäsymmetria.



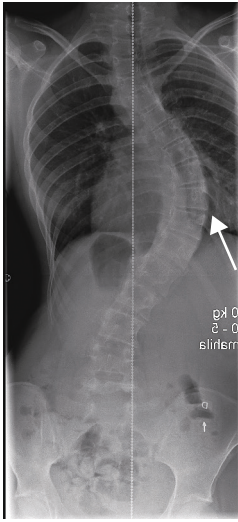
KUVA 5. Cobbin kulman mittaaminen skolioosin suuruuden määrittämiseksi.

Refleksistatus arvioidaan vatsanpeite-, patella- ja akillesheijasteiden osalta. Vatsanpeiteheijaste tehdään vetämällä sormella navan vierestä pitkittäin, jolloin normaali heijaste on navan siirtyminen kosketuksen puolelle ja poikkeava heijaste pois päin siirtyminen. Poikkeavaa vatsanpeiteheijastetta pidetään merkinä selkäytimen rakennepoikkeavuudesta. Kiihtyneet tai klooniset alaraajaheijasteet viittaavat selkäytimen puristukseen. Babinskin heijaste arvioidaan, ja positiivinen heijaste viittaa myös selkäydinalueen ongelmaan.

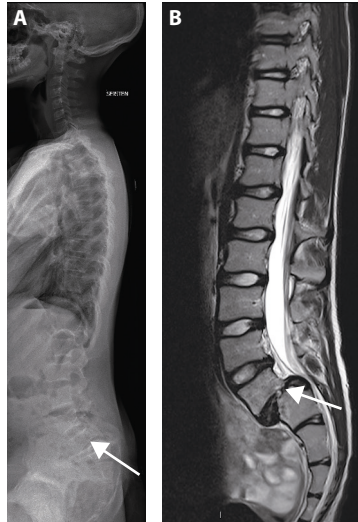Alaraajaheijasteiden vaimentuminen selkäsairauden vuoksi on hyvin harvinaista lapsilla. Alaraajojen lihasvoimat arvioidaan lonkkien koukistamisen (L1- ja L2-hermojuuret), pol-

vien ojentamisen (L3- ja L4-hermojuuret), nilkan koukistuksen (L4- ja L5-hermojuuret) ja ojennuksen (S1-hermojuuri) sekä isovarpaiden ojentamisen (S1-hermojuuri) ja koukistamisen (L5-hermojuuri) osalta.

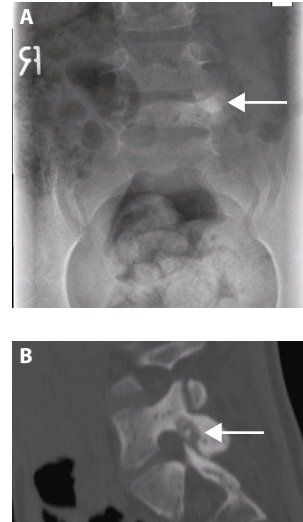
Nikamien epämuodostumat. Nuoruusiän idiopaattinen skolioosi ei tyypillisesti aiheuta poikkeavuuksia alaraajojen neurologisessa toiminnassa, mutta niitä todetaan synnynnäisten nikamaepämuodostumien aiheuttamien vaikeiden virheasentojen yhteydessä. Nikamien epämuodostumiin liittyy usein, jopa 60 %:lla potilaista epämuodostumia muissakin elinjärjestelmissä (6). Yleisimpiä ovat urogenitaalielinten (25 %) ja selkäytimen epämuodostumat sekä synnynnäiset sydänvialit (10%) (6). Osalla poti-



KUVA 6. Natiiviröntgenkuvauksessa Cobbin kulma on 70 astetta, joten skolioosin leikkaushoito on aiheellinen.



KUVA 7. Suuriasteinen spondylolisteesi on lapsen luudutusleikkauksen aihe. Suuriasteinen spondylolisteesi skolioosiröntgenkuva (A) ja T2-painotteisessa magneettikuva (B).



KUVA 8. Lannerangan osteoidi osteooma L5-nikaman takakaaressa natiiviröntgenkuva (A) ja tietokonetomografiassa (B).

laista todetaan samanaikaisesti useiden elinjärjestelmien epämuodostumia, kuten VACTER-oireyhtymää (vertebra, anus, cardiac, trachea, esophagus, renis/radius). Muiden elinjärjestelmien kliinistä tai radiologista tutkimusta emme käsittele tässä katsauksessa.

Virheasennon vaikeusasteen arvioiminen. Seisoma-asennossa otettava skolioosin röntgenkuvaus etu- ja sivusuunnissa on ensisijainen radiologinen tutkimus epäiltäessä kliinisen tutkimuksen perusteella selän virheasentoa. Skolioosin röntgenkuvauksesta määritellään virheasennon suuruus käyttämällä Cobbin kulmaa (KUVA 5) (7). Lapsen skolioosiröntgen-tutkimus tulee tehdä erikoissairaanhoidossa (TAULUKKO).

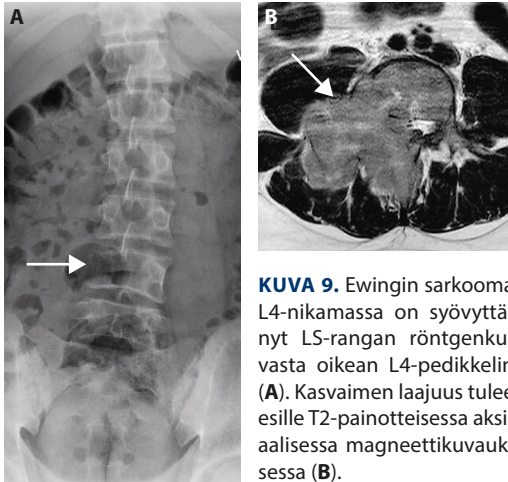
Nuoruusiän idiopaattisen skolioosin hoitoratkaisut perustuvat sairauden radiologiseen vaikeusasteeseen: alle 25 asteen skolioosia voidaan seurata, mikäli kasvua on jäljellä, 25–40 asteen skolioosia hoidetaan kasvuiän mukaisella yksilöllisellä tukikorsetilla ja yli 45 asteen skolioosia pidetään aiheena skolioosin leikkaushoidolle (KUVA 6) (3). Mikäli potilaan skolioosi edellyttää leikkaushoitoa, tehdään radiologisena jatkotutkimuksena koko selkärangan MK selkäytimen rakennepoikkeavuuksien

poissulkemiseksi sekä virtaus-tilavuusspirometria, jolla arvioidaan skolioosin aiheuttaman keuhkotilavuuden pienenemisen vaikeusaste.

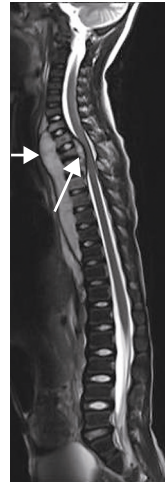Lapsen selkäkipu

Selkäkipu on epätavallinen oire alle kymmenvuotiaalla lapsella, mutta selkä kivun esiintyvyys alkaa lisääntyä murrosiän kasvupyrähdysen jälkeen (8). Valtaosa lapsen selkä kivuista ohittuu nopeasti eikä edellytä jatkotutkimuksia. Vakavia ja hoitoa edellyttäviä selkäsairauksia ovat suuriasteinen spondylolisteesi (KUVA 7) sekä selkärangan kasvaimet ja bakteeritulehdus eli spondylodiskiitti (KUVAT 8–10). Selkärangan tulehdukselliset sairaudet (selkärankareuma) voivat myös aiheuttaa pitkittynyttä alaselkäkipua. Vakaville selkäsairauksille tyypillisiä piirteitä ovat muun muassa toistuva tulehduskivulääkkeen tarve, yöllinen selkäkipu, selkä kivun säteileminen alaraajoihin, kävelyn vaikeutuminen ja bakteeritulehdusten yhteydessä kuumailu.

Pitkittävä, rasiinukseen liittyvä selkäkipu on usein oire selän rasiinusteopatiasta tai tuoreesta spondylolyyisistä, joita käsitelimme laajasti aiemmassa katsausartikkelissamme (4). Rasi-



KUVA 9. Ewingin sarkooma L4-nikamassa on syövyttänyt LS-rangan röntgenkuvasta oikean L4-pedikkelin (A). Kasvaimen laajuus tulee esille T2-painotteisessa aksiaalissa magneettikuvauksessa (B).



KUVA 10. Kuusivuotiaan lapsen kuumeisen selkävivun syyinä oli spondylodiskiitin aiheuttama laaja nikamia ympäröivä märkäpesäkeontelo selkärangan edessä sekä epiduraalitilas- sa. Se näkyy T2-painotteisessa sagittaalisuunnan magneettikuvauksessa.

tusosteopatia tarkoittaa vain MK:ssa esille tulevaa luun turvotusta nikaman takarakenteissa, joka edeltää rasisurmutumaa (spondylolyyysi). Rasisurmutopatia paranee liikunnan kahden kuukauden tauottamisella ja soveltuu perusterveydenhuollossa hoidettavaksi (TAULUKKO). Spondylolyyysi voi olla tois- tai molemminpuolinen, ja se sijoittuu nikaman pars interarticulariksen alueelle. Tuore spondylolyyysi paranee kahdella kolmasosalla lapsipotilaista mutta vaatii liikunnan tauottamisen neljäksi kuukau- deksi. Nikamansiirtymä (spondylolisteesi) edellyttää molemminpuolista spondylolyyysiä (istminen spondylolisteesi) tai nikaman takara- kenteiden poikkeavaa rakennetta (dysplastinen spondylolisteesi).

Selkävivun lapsen tutkiminen

Selkävivun lapsen tutkiminen noudattelee selän virheasennosta kärsivän lapsen kliinistä tutkimusta. Potilaan seisossa otettava kipualue- en etu- ja sivusuunnan röntgenkuva on ensi- sijainen radiologinen tutkimus, josta pystytään havaitsemaan suuriasteinen spondylolisteesi, toiminnallinen kipuskolioosi sekä usein myös nikamien luiset kasvaimet (KUVA 9). Jatkotut- kimuksena tarvitaan kuitenkin usein koko sel- kärangan tai kohdistettua kipualueen MK:ta. Akuutin päivystyksellisen selkävivukäynnin yhteydessä tai epäselvää pitkittynyttä selkävi- pua tutkittaessa on perusteltua tutkia perusve- renkuva, CRP-pitoisuus ja lasko.

MK:lla pystytään diagnosoimaan muun muassa lannerangan välilevyn pullistuma, sel- kärangan tulehdukset sekä kasvaimet. Lapsen oireinen välilevyn pullistuma on harvinainen selkävivun syy. Välilevyn pullistuman kaltaisen oirekuvan voi myös aiheuttaa niin kutsuttu apofyyisin nurkkamurtuma (KUVA 11), joka on kuvantamislöydösten perusteella erotettavissa välilevyn pullistumasta.

Selkärangan kasvaimet voivat olla hyvän- laatuksia, kuten osteoidi osteooma (KUVA 8), eosinofiilinen granulooma tai aneurysmaali- nen luukysta, tai harvoin pahanlaatuksia, ku- ten Ewingin sarkooma (KUVA 9). Osteoidin osteooman hoidossa tyypillistä on erinomainen vaste tulehduskipulääkkeeseen. Joskus lapset alkavat pyytää tulehduskipulääkettä ennen nukkumaanmenoa, mikä on tyypillistä tämän kasvaimen tapauksessa. Pahanlaatuiset kasvaimet aiheuttavat useammin neurologisia puutosoireita.

Selkärangan murtumat

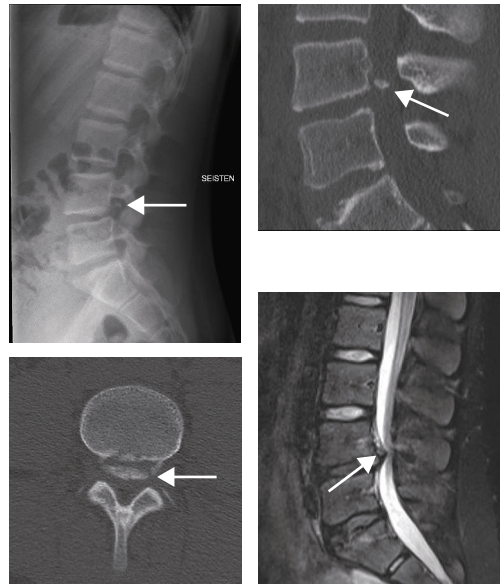
Lasten selkärangan murtumat edustavat noin 1–2 %:a kaikista lasten murtumista (9). Ter- veen lapsen murtumat vaativat kohtalaista vam- maenergiaa, joten leikkaushoitoa vaativat selkä- rangen murtumat ovat hyvin epätodennäköisiä kaatumistapaturmien yhteydessä. Valtaosa to- detuista murtumista on stabiileja rintarangan kompressiomurtumia (KUVA 12) (10). Pieni lapsi on suurienergisessä vammatilanteessa

altis vakaville kaularankavammoille. Koska lapsen pää on suuri suhteessa vartaloon, niskan lihaksisto ei pysty kannattelemaan raskasta päätä ja kaularangan fasettinivelet ovat horisontaalisemmat kuin aikuisella (11). Kouluikäisten lasten rankamurtumien jakautuminen noudattelee aikuispotilaiden vammoja, joista torakolumbaalialueen (T10–L2) murtumat ovat tavallisimpia. Emme käsittele tässä katsauksessa pahoinpitelyvammoja.

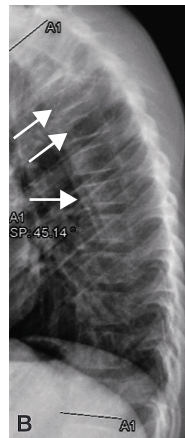
Päivystyksellinen hoito. Ensihoito ohjaa suurienergiaisen vamman saaneet laajan päivystyksen sairaaloihin. Kliininen tutkimus noudattelee traumaprotokollaa, jossa ensin arvioidaan vitaleitoiminnot AcBCDE-mallin mukaisesti sekä tehdään systemaattinen kliininen tutkimus, joka sisältää rintakehän, vatsan, lantion, pään ja raajojen kliinisen arvioinnin. Lapsen elimistö kompensoi merkittävää verenvuotoa ensisijaisesti syketaajuutta tihentämällä, ja verenpaineen lasku on myöhäisoire. Korkeaan selkäydinvammaan (T6-nikamatason yläpuolinen vamma) liittyy tyypillisesti matalan verenpaineen lisäksi harva syketaajuus (spinaalisokki). Ikää vastaava kova kauluri pidetään päällä, kunnes kaularankavamma on suljettu pois. Hartioiden alle tulee asettaa korotus, jotta pää ja vartalot tulevat samalle linjalle ja hengitystiet pysyvät paremmin avoimina.

Röntgenkuvaus. Viitteitä kaularangan vammasta ovat keskilinjan palpaatioarkuus, kyvyttömyys kääntää päätä 45 astetta suuntaansa ja mikä tahansa neurologinen puutosoire (11). Ensisijainen kuvantamismenetelmä on natiiviröntgenkuvaus. Jos tajunta on heikentynyt tai todetaan neurologinen puutosoire, edetään suoraan TT:hen (12). Merkittävä verenvurkauma, mustelma tai pykälä voivat ennakoita rinta-lannerangan murtumaa. Natiiviröntgenkuvausta ei tarvita, jos vammaenergian tai liittännäisvammojen vuoksi on perusteltua tehdä TT. Selkärangan fleksio-distraktiomekanismilla syntyviin murtumiin (Chancen murtuma) liittyy suurentunut riski vatsaontelon elinten vammoille, kuten ohutsuolen vammoille. Natiivikuvauksessa havaitaan yli 95 % leikkaushoitoa vaativista lasten selkärankamurtumista.

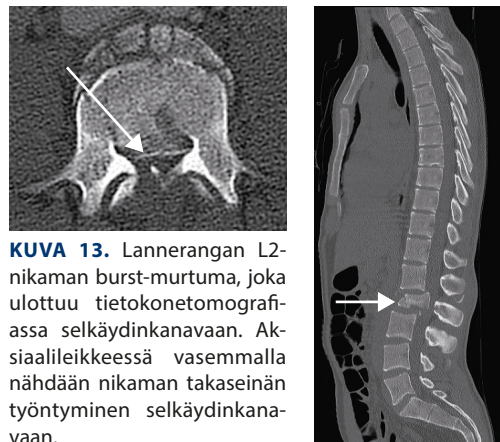
Selkärangan MK:ta ei käytetä ensisijaisena lasten traumatutkimuksena mutta voidaan



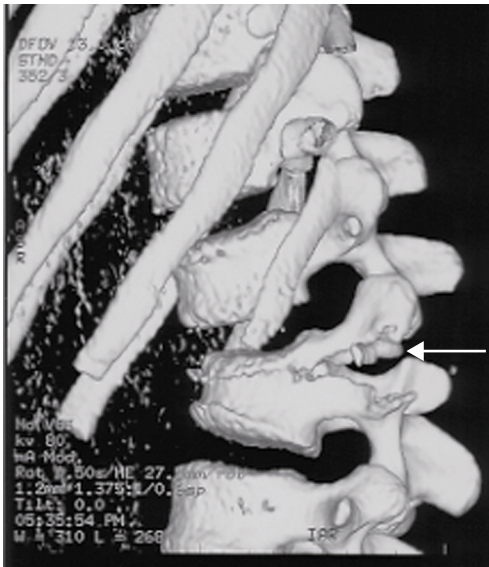
KUVA 11. Rengasavulsiomurtuma 11-vuotiaalla pojalla.



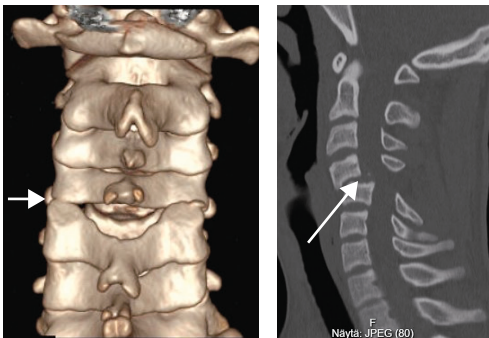
KUVA 12. Useita stabiileja rintarangan kompressiomurtumia (T4, T5, T7) röntgenkuvassa.



KUVA 13. Lannerangan L2-nikaman burst-murtuma, joka ulottuu tietokonetomografiassa selkäydinkanavaan. Aksiaalileikkeessä vasemmalla nähdään nikaman takaseinän työntyminen selkäydinkanavaan.



KUVA 14. Fleksio-distraktiomurtuma (Chancen murtuma) L2-nikamassa.



KUVA 15. Kaularangan luksaatio C4/5-välissä.

tarvittaessa käyttää apuna selvitettyä neurologista puutosoiretta (13). MK:ssa tulevat esille selkäytimen vammat, selkäydinkanavan verenvuodot ja nivelsidevammat, jotka eivät näy TT:ssä. Tuoreen suomalaistutkimuksen mukaan kaularangan TT tunnistaa luotettavasti lasten leikkaushoitoa vaativat kaularankavammat eikä MK tuo lisäarvoa leikkaushoitoa vaativien vammojen tunnistamiseen (14). Kaularangan taivutuskuvia voidaan käyttää kaularangan myöhäisen instabiiliuden poissulkemiseksi, kun ligamenttivammat on varmistettu MK:lla ja niiden konservatiivinen hoito on päätynyt.

AO-luokitus. Lasten selkärangan murtumat jaotellaan AO-luokituksen mukaan kolmeen alaryhmään. A-tyyppin vammat sisältävät

kompressiomurtumat (**KUVA 12**) ja burst-murtumat (**KUVA 13**), jolloin vammamekanismina on aksiaalinen kompressio. B-tyyppin vammoihin kuuluvat fleksio- tai distraktio- (**KUVA 14**) sekä ekstensiomurtumat. C-tyyppin vammoissa kiertävä tai monen suunnan vammamekanismi aiheuttaa selkärangan sijoiltaanmenon (**KUVA 15**) (13). Kompressiomurtumalla tarkoitetaan murtumaa, joka ei ulotu selkäydinkanavaan. Sen hoito on oikeinmukainen ja käsittää 6–8 viikon liikuntarajoituksen (**KUVA 12**). Burst-murtumassa murtumalinja ulottuu selkäydinkanavaan (**KUVA 13**). Selkärangan ligamenttivammojen diagnosointi tulee tarpeelliseksi arvioitaessa, tarvitseeko burst-murtuma ilman neurologista puutosoiretta leikkaushoitoa. Neurologisen puutosoireen aiheuttanut burst-murtuma sekä lasten B- ja C-tyyppin selkärankamurtumat hoidetaan leikkaamalla.

Lopuksi

Huolellinen anamneesi ja kliininen tutkimus muodostavat keskeisen lähtökohdan, kun mietitään, tarvitaanko radiologisia jatkotutkimuksia lapsen selkäsairautta arvioitaessa. Skolioosin röntgenkuvaus on ensisijainen radiologinen tutkimus, kun arvioidaan selän virheasentoa tai lapsen selkävun aiheuttajaa. Skolioosiröntgenkuvalla voidaan havaita valtaosa vakavista leikkaushoitoa vaativista lasten selkäsairauksista, kuten skolioosi, suuriasteinen spondylolisteesi tai selkärangan luiset kasvaimet.

Terveen lapsen selkärangan murtuma syntyy suurienergiaisen vamman seurauksena. Suurienergiaisen vamman saaneen potilaan tutkiminen käynnistyy viraalitoimintojen arvioinnilla ja systemaattisella traumastatuksella. Suurienergiaisen vamman saaneen potilaan arvioinnissa tarvitaan TT:tä. Valtaosa lasten selkämurtumista on stabiileja, jolloin aktiivisuuden rajoittaminen riittää hoidoksi. Neurologinen puutosoire edellyttää MK:ta ■

Kiitämme Lastentautien tutkimussäätiötä sekä Päivikki ja Sakari Sohlbergin säätiötä kirjoituksemme tukemisesta. Olemme saaneet Helsingin yliopiston tapaturmien ja kuntoutuksen tutkimuksen apurahan.

KIRJALLISUUTTA

1. Nietosvaara Y, Sinikumpu J, Helenius I. Lasten tuki- ja liikuntaelämistön sairauksien erityispiirteet. Kirjassa: Helenius I, ym. Ortopedia. Helsinki: Kandidaattikustannus 2022, s. 663–705.
2. Helenius I. Kasvuikäisen selkäongelmien kirurginen hoito. Duodecim 2009;125:1168–75.
3. Helenius I. Nuoruusiän idiopaattinen skolioosi. Duodecim 2020;136:1311–7.
4. Helenius I, Virkki E, Huttu A, ym. Lapsen spondylolyysi ja spondylolisteesi. Duodecim 2025;141:127–34.
5. Bunnell WP. An objective criterion for scoliosis screening. J Bone Joint Surg Am 1984;66:1381–7.
6. Helenius I, Rintala R. Synnynnäisten nikamaepämuodostumien hoito. Duodecim 2008;124:1009–17.
7. Cobb JR. Outline for the study of scoliosis. Instr Course Lect 1948;5:261–75.
8. Helenius I. Lapsen selkäkipu. Suom Lääkäril 2019;74:2021–5.
9. Puisto V, Kääriäinen S, Impinen A, ym. Incidence of spinal and spinal cord injuries and their surgical treatment in children and adolescents: a population-based study. Spine (Phila Pa 1976) 2010;35:104–7.
10. Belov S, Grahn P, Kivisaari R, ym. Activity-restriction only as treatment yields positive outcomes in pediatric spinal fractures: a prospective study of 47 patients at medium-term follow-up. Acta Orthop 2024;95:8–13.
11. Helenius I. Lastenortopediset kaularankaongelmat. Duodecim 2016;132:1025–32.
12. Leonard JC, Harding M, Cook LJ. PECARN prediction rule for cervical spine imaging of children presenting to the emergency department with blunt trauma: a multicentre prospective observational study. Lancet Child Adolescent Health 2024;8:482–90.
13. Mo AZ, Miller PE, Pizones J, ym. The reliability of the AOSpine Thoracolumbar Spine Injury Classification System in children: an international validation study. J Child Orthop 2021;15:472–8.
14. Sirén A, Nyman M, Syvänen J, ym. Imaging outcomes of MRI after CT in pediatric spinal trauma: a single-center experience. J Pediatr Orthop 2024;44:e887–93.

ILKKA HELENIUS, LT, ortopedian ja traumatologian professori, ylilääkäri
Helsingin yliopisto ja HUS, tukielin- ja plastiikkakirurgia

REETTA KIVISAARI, LT, dosentti, osastonylilääkäri
HUS, Kuvantaminen ja Uusi lastensairaala

MATTI AHONEN, LT, dosentti, osastonylilääkäri
HUS, Uusi lastensairaala

VASTUUTOIMITTAJA
Merja Laine

SIDONNAISUUDET

Ilkka Helenius: Apuraha (Medtronic, Stryker, Cerapedics, Globus), luentopalkkio/asiantuntijapalkkio (Medtronic Nuvasive Globus Stryker), korvaukset koulutus- ja kongressikuluista (Medtronic, Stryker), luottamustoimet (Ortopedian ja traumatologian tutkimussäätiö, hallituksen puheenjohtaja)

Reetta Kivisaari: Ei sidonnaisuuksia

Matti Ahonen: Ei sidonnaisuuksia