

Merja Kallio ja Tuija Poutanen

Lapsen ja nuoren synkopee

Lapsen tai nuoren synkopee on tavallinen syy päivystyskäynnille. Yleisimmin on kysymys vasovagaalisesta kollapsista, joka voidaan hoitaa perusterveydenhuollossa. Pienellä osalla lapsista ja nuorista on tajunnanmenetyksen taustalla vakavampi, jopa henkeä uhkaava sairaus, ja nämä lapset ohjataan jatkotutkimuksiin erikoissairaanhoidon. Sydänperäinen syy lapsen tai nuoren tajunnanmenetyksen taustalla liittyy perinnöllisiin rytmihäiriö sairauksiin, sydänlihassairauksiin, sydänlihastulehdukseen, sydämen rakennepoikkeavuuksiin tai pulmonaalihypertensioon. Näiden jäljille johtavat poikkeavuudet esitiedoissa, statuksessa tai EKG:ssä. Tapahtumatietojen selvittäminen on tärkeintä ensilinjan tutkimuksissa. Mikäli tilannekuvaus sopii tavalliseen synkopeehen ja tutkimuslöydökset sekä EKG ovat normaalit, ei lisätutkimuksia erikoissairaanhoidossa tarvita. Pitkittänyt tajuttomuus ilman elottomuutta ei yleensä ole sydänperäinen vaan edellyttää neurologista arviota.

Synkopee on äkillinen, lyhykestoinen tajunnanhäiriö, jonka aikana ihminen menettää kehonsa hallinnan ja kaatuu. Se on yleinen syy lasten ja nuorten päivystyskäynteihin. Tavallisimmin kyse on niin sanotusta tavallisesta synkopeesta eli vasovagaalisesta kollapsista (1). Pienellä osalla on kuitenkin taustalla vakavampi, mahdollisesti henkeä uhkaava syy, jonka tunnistaminen on tärkeää jatkotutkimusten ja oikea-aikaisen hoidon järjestämiseksi (1–4). Emme käsittele tässä artikkelissa tajunnanmenetyksien neurologisia syitä.

Tavalliset ja hyvänlaatuiset tajunnanmenetykset

Vasovagaalinen kollapsi aiheutuu äkillisestä sydämen sykkeen hidastumisesta ja verenpaineen laskusta. Lapsilla ja nuorilla kardioinhibitorinen komponentti eli sykkeen hidastuminen on tyypillisesti hallitseva. Tavalliselle tajunnanmenetykselle tunnusomaisia ovat tietty tapahtumaympäristö tai olosuhde, ennakkooireet ja nopea virkoaminen. Nestehukka esimerkiksi kuumeen, oksentelun tai ripuloinnin yhteydessä altistaa vasovagaaliselle kollapsille. Vasovagaalisen kollapsin ja sydänperäisen tajunnanmenetyksen piirteitä vertaillaan **TAULU-**

KOSSA 1. Iän karttuessa tajunnanmenetyksen todennäköisyys lisääntyy niin, että jopa 15 % teini-ikäisistä on menettänyt tajuntansa vähintään kerran elämänsä aikana (1).

Tikahtumis- eli affektikohtauksia ilmenee leikki-ikäisillä, mutta muutoin alle kouluikäisten vasovagaaliset kollapsit ovat harvinaisia. Tikahtumiskohtauksen provosoi tyypillisesti joko mielihäiriö, kipu tai säikähdys. Mielipahaan liittyvät oireet alkavat usein voimakkaalla itkulla, jonka lomassa lapsi pidättää hengitystään, muuttuu siniseksi ja menettää sen jälkeen tajuntansa. Kivun tai säikähdyn yhteydessä kohtaus voi ilmetä äkillisenä kalpeutena ja tajunnanmenetyksenä vähäisemmän, lyhykestoisen itkun jälkeen. Hyvänlaatuisuudestaan huolimatta affektikohtaukset voivat vaatia hoitoa, mikäli voimakkaita oireita tai pitkittyviä tajunnanmenetyksiä esiintyy tiheästi (5).

Sydänperäiset syyt

Lapsen tai nuoren äkillisen sydänperäisen tajunnanmenetyksen voi aiheuttaa perinnöllinen rytmihäiriö sairaus, kardiomyopatia, myokardiitti, sydämen rakennepoikkeavuus tai pulmonaalihypertensio. Sydänsairauden yhteydessä tajunnanmenetykseen voi liittyä äkkikuoleman

TAULUKKO 1. Vasovagaalisen kollapsin ja sydänperäisen tajunnanmenetyksen piirteitä.

Taustatiedot	Vasovagaalinen kollapsi	Sydänperäinen tajunnanmenetys
Oireita provosoivat tekijät	Paasto Kuivuminen	Säikähtäminen Äkillinen kova ääni
Tilanne	Paikallaan seisominen Hiusten harjaaminen tai leikkaaminen Veren näkeminen Virtsautuminen tai ulostaminen Kipu	Liikuntasuorituksen yhteydessä, erityisesti loppukirin aikana ("syncope before the finish line") Uudessa Makuulla tai unessa
Ennako-oireet	Huono olo Silmien sumeneminen, putkinäkö Korvien soiminen, humina	Ei ennako-oireita Sydämentykytys Edeltävä rasisurintakipu
Silminnäkijöiden havainnot	Kalpeus Kylmä hiki "Valahti veltoksi"	Kaatoi suorilta jaloilta täysin yllättäen Ei ottanut käsillä vastaan
Seuraukset	Harvoin vammoja	Kaatumisen aiheuttamat vammat mahdollisia
Esitiedot	Huimaus pystyyn noustessa Perheessä vasovagaalisia kollapseja	Aikaisempi sydänleikkaus Suvussa äkkikuolema nuorena

riski, ja epäily sydänperäisestä tajunnanmenetyksestä edellyttää lisätutkimuksia erikoissairaanhoidossa.

Perinnölliset rytmihäiriösairaudet ovat harvinaisia ionikanavien toimintahäiriöitä, joiden seurauksena rakenteellisesti terve sydän on altis kammioperäisille, verenkierron romahduttaville rytmihäiriöille. Lasten ja nuorten äkkikuolemariski liittyy vahvasti perinnöllisiin rytmihäiriösairauksiin (6).

Yleisin perinnöllinen rytmihäiriösairaus on pitkä QT -oireyhtymä, joka repolarisaatiopoiikkeavuuden vuoksi altistaa kääntyvien kärkien takykardialle (torsades de pointes, TdP). Pitkä QT -oireyhtymää on useita eri alatyyppejä, joista kolme yleisintä, LQT 1–3, kattavat yli 90 % geenivarmennetuista tapauksista. Alatyyppin mukaisesti on osoitettavissa tiettyjä riskitilanteita, joissa tajunnanmenetykseen johtava rytmihäiriö ilmenee. QT-aika voi olla pidentynyt lepo-EKG:ssä tai pidentyä poikkeavasti tiheämpien sykkeiden yhteydessä liikuntasuorituksen aikana tai palautumisvaiheessa.

Katekoliamiiniherkkä monimuotoinen kammiotakykardia (CPVT) on harvinaisen rytmihäiriösairaus, jossa lepo-EKG on normaali, mutta sykkeen tihentymässä yli tietyn yksilöllisen rajan (usein noin 120/min) ilmaantuu monimuotoisia kammioeräisiä lisälyönnejä

ja rasisituksen edetessä jopa kammiotakykardia. Fyysinen tai henkinen rasitus on tyypillinen tajunnanmenetyksen aiheuttava tilanne CPVT-potilailla. Esitiedot ovat oleelliset ensiarviossa, koska näiden nuorten lepo-EKG ja statuslöydökset ovat normaalit. Hoitamattomana CPVT johtaa äkkikuolemaan jopa 30–50 %:ssa tapauksista ennen 30 ikävuotta, joten oirekuvan tunnistaminen on tärkeää (7,8).

Brugadan oireyhtymä on Suomessa hyvin harvinaisen perinnöllinen rytmihäiriösairaus, jolle tyypillinen EKG-löydös on kupera ST-segmentti oikeanpuoleisissa rintakytkennöissä V1–V2 (9). Oireyhtymä aiheuttaa oireita lapsuudessa ja nuoruudessa vain harvoin, tyypillisesti kuumetaudin yhteydessä. Siksi kuumeen yhteydessä tajunnanmenetyksen tai kohtausoireen saaneelta lapselta kannattaa ainakin ensimmäisellä kerralla tarkistaa EKG kuumeen aikana.

Muut terveen sydämen rytmihäiriöt. Nopea anterogradisesti johtava oikorata, joka näkyy EKG:ssä delta-aaltona, voi eteisvärinän yhteydessä hankalimmillaan johtaa nopean kammiovasteen vuoksi tajunnanmenetykseen ja jopa kammiovärinään. Yleisin oikoradan aiheuttama rytmihäiriö lapsilla on kuitenkin kiertoaktivaatio ja hyvänlaatuinen supraventrikulaarinen takykardia (SVT). Oikorataan liittyvän,

henkeä uhkaavan rytmihäiriön riski on lapsilla ja nuorilla hyvin pieni, ja useimmiten oikorata on sattumalöydös vasovagaalisen kollapsin yhteydessä otetussa EKG:ssä. Todetun oikoradan johtumisominaisuudet tulee selvittää, joten lähete erikoissairaanhoidon riskinarviota ja ablaatiohoitoa varten on perusteltu (10).

Kardiomyopiat ja myokardiitti. Hypertrofinen kardiomyopatia on yleisesti tunnettu kilpaurheilijoiden äkkikuolemien syy, joten se tulee muistaa mahdollisena liikuntasuorituksen aikaisen tajunnanmenetyksen aiheuttajana (11). Kammioeräisten rytmihäiriöiden taustalla voi olla myös oikean kammion arytmoogeeninen kardiomyopatia (ARVC), jolle tyypillistä on magneettikuvauksessa havaittava kammioliaksen korvautuminen rasvakudoksella. Aiemmin terve sydän voi myokardiitin seurauksena olla altis kammioeräisille rytmihäiriöille, joten infekioon liittyvien tajunnanmenetysten huolellinen arviointi on tärkeää (12).

Rakenteellinen sydänvika voi jäädä diagnosoimatta, mikäli siihen ei liity statuslöydöksiä, kuten sydämen sivuääntä. Vain pieni osa, noin 10 % sydänvikoista löydetään vasta synnytyssairaalasta kotiutumisen jälkeen, ja sivuäänne aiheuttavat sydänvikat tulevat Suomessa yleensä diagnosoiduiksi ennen kuin ne aiheuttavat tajunnanmenetyksiä.

Sepelvaltimoiden poikkeava kulku aortan ja keuhkovaltimon välistä altistaa rasituksen aikaiselle iskemialle, rintakivulle, rytmihäiriöille ja tajunnanmenetyksille. Lepo-EKG on normaali, eikä statuksessa todeta poikkeavaa. Diagnostiikkaan päästään sydämen kuvantamisella (13).

Sydämen kasvaimet ovat harvinaisia, mutta ne voivat altistaa vakaville rytmihäiriöille. Ne eivät aina aiheuta statuslöydöksiä, mutta EKG voi olla poikkeava. Sydänleikkauksen läpikäyneen lapsen tai nuoren tajunnanmenetyksessä vaatii lastenkardiologin arvion. EKG:n poikkeavuus liittyy usein sydänvikaan tai tehtyyn leikkaukseen, ja vertailu vanhaan EKG:hen auttaa arvioinnissa.

Pulmonaalihypertensio eli keuhkoverenpainetauti on harvinainen, vaikea sairaus, jossa keuhkoverisuonten poikkeava rakenne tai toiminta aiheuttaa sydämen oikean puolen kuormittumista. Pulmonaalihypertensio voi liittyä

Ydinasiat

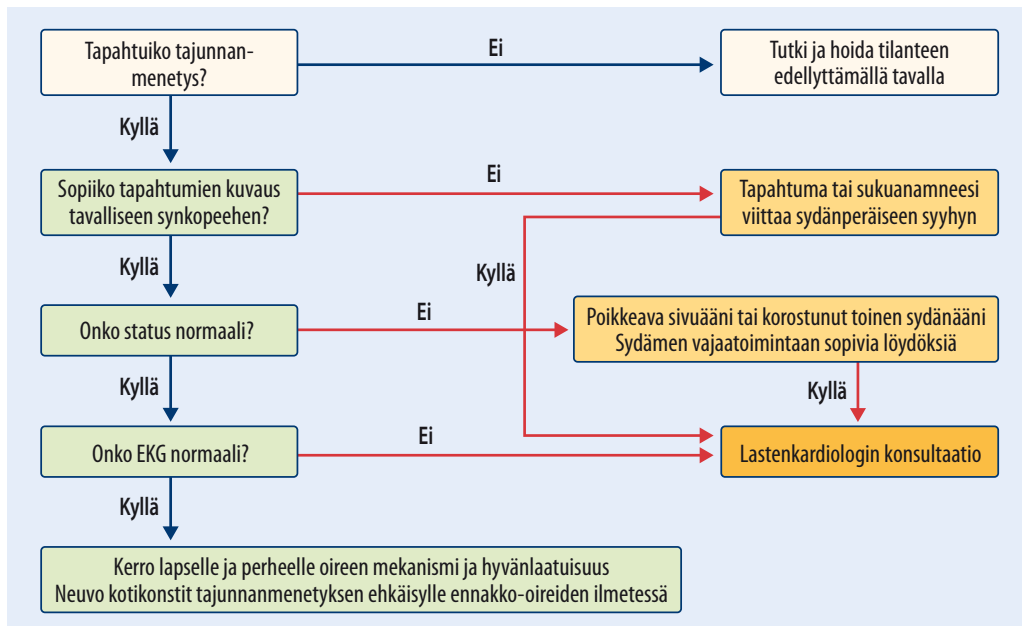
- ▶ Lapsen tai nuoren yleisin synkopee on vasovagaalinen kollapsi, jonka tunnistaa tapahtumakuvauksesta ja ennakkooireista.
- ▶ EKG tulee ottaa aina lapsen tai nuoren tajunnanmenetyksen jälkeen.
- ▶ Lasten ja nuorten sydänperäisen synkopeen taustalla on sydänlihassairaus, perinnöllinen rytmihäiriösairaus, pulmonaalihypertensio tai rakenteellinen sydänvika.
- ▶ Lasten ja nuorten äkkikuolemia aiheuttavat samat sairaudet kuin sydänperäisiä tajunnanmenetyksiä.
- ▶ Epäily sydänperäisestä tajunnanmenetyksestä edellyttää lisätutkimuksia erikoissairaanhoidossa.

sydämen rakennepoikkeavuuksiin, mutta tyypillisimmin siihen liittyy tajunnanmenetyksiä ilman rakenteellista sydänvikaa. Pulmonaalihypertension aiheuttamia oireita ovat kohtauksittainen hengenahdistus, dyspnea ja rintakipu rasituksessa sekä presynkopee tai synkopee rasituksen provosoimana.

Ensiarvio

Huolellinen tilannekuvaus, esitiedot, potilaan tutkiminen ja EKG ovat diagnostiikan kulmakiviä lapsen synkopeen arvioinnissa ja jatkotutkimusten tarpeen määrittämisessä (14). Lepo-EKG ja statuslöydökset voivat olla normaalit, vaikka oireen taustalla olisi sydänperäinen syy. **TAULUKKON 1** on kerätty vertailua vasovagaalisen kollapsin ja sydänperäisen tajunnanmenetyksen piirteistä.

Esitiedot. Lasta ja saattajaa haastateltaessa pyritään saamaan tarkka käsitys tapahtumien kulusta. Selvitetään, mitä tapahtui ennen oireita ja mitä lapsi oli tekemässä oireen ilmenemishetkellä. Menettikö lapsi tajuntansa kokonaan vai oliko hän puhuteltavissa huonosta olostaan huolimatta? Tunsiko lapsi voinnissaan poikkeavaa tai huomasivatko silminnäkijät muutosta



KUVA. Lapsen ja nuoren synkopen arviointi. Tavallinen synkope eli vasovagaalinen kollapsi etenee vihreää linjaa eikä vaadi lisätutkimuksia erikoissairaanhoidossa.

lapsen olemuksessa ennen oiretta? Onko tiedossa olevia perussairauksia, lääkityksiä, infektio-oireita tai sydänsairautta? Onko lähisuvussa ilmennyt perinnöllisiä sydänsairauksia tai äkki-kuolemia nuorella iällä?

Status. Tajuntansa menettäneen lapsen tai nuoren alkuarviossa kliiniseen statustutkimukseen kuuluvat sydän- ja keuhkoauskultaatio, hengitystaajuus, syke, arvio maksan koosta, verenpaine ja happikyllästeisyyden mittaaminen. Sydämen auskultaatiossa poikkeava, soinniton systolinen tai diastolinen, sydänvikaan sopiva sivuääni edellyttää lisätutkimuksia. Toinen sydänääni on korostunut pulmonaalihypertensiassa.

EKG 12-kanavaisena otetaan kaikilta tajunnanmenetyksen vuoksi lääkärin arvioon tulevilta lapsilta ja nuorilta ja tulkitaan iänmukaisia viitearvoja käyttäen (15). Sydänperäiseen syyhyyn tajunnanmenetyksen taustalla voivat viitata johtumishäiriöt, kammioiden varhaisaktivaatio tai kuormitusmuutokset. **KUVASSA** esitetään tajunnanmenetyksen arviointi ja jatkotutkimuksia edellyttävät tiedot tai löydökset. Tavallisimmat lisätutkimuksia edellyttävät EKG-poikkeavuudet esitetään **TAULUKOSSA 2**.

Laboratoriotutkimuksia ei tajunnanme-

netyksen ensiarviossa rutiinimaisesti tarvita. Akuutin infektion, gastroenteriitin tai aliravitsemuksen yhteydessä plasman elektrolyyttipitoisuuksien tarkistaminen on perusteltua ja tarpeellista erityisesti, jos EKG on poikkeava.

Mikäli nuorella on taipumus vasovagaalisiin kollapseihin, voi oire olla toistuva. Yleensä nuori oppii kunnioittamaan ennakko-oireita, ja niiden ilmetessä pään painaminen polviin usein estää tajunnanmenetyksen. Jos nuori kokee toistuvia tajunnanmenetyksiä, on tärkeää arvioida hänen tilanteensa huolellisesti ja tarkentaa jokaisen tapahtuman kulku. Tutkimukset erikoissairaanhoidossa ovat perusteltuja, mikäli esitiedot eivät sovi vasovagaaliseen kollapsiin tai oirekuva alkaa merkittävästi kuormittaa nuoren elämää. Vakavien taustasyiden poissulku voi auttaa pärjäämään ominaisuuden kanssa.

Lisätutkimukset sydänperäistä tajunnanmenetystä epäiltäessä

Poikkeavan tajunnanmenetyksen vuoksi lastenkardiologin arvioon ohjatun lapsen tai nuoren perustutkimuksia ovat EKG, sydämen kaikukuvaus ja EKG:n vuorokausinauhoitus (Holter-tutkimus). Rasiuksessa ilmenevien oireiden

TAULUKKO 2. Tavallisimmat lisätutkimuksia edellyttävät EKG:n poikkeavuudet.

EKG-löydös	Lisätutkimukset	Tausta
Sinusbradykardia	Neurologinen status Holter	Sentraalinen syy, lääkitys, SSS
Pidentynyt PQ-aika (> 230 ms) tai johtumattomia P-aaltoja	Holter	Eteis-kammiokatkos Myokardiitti
Pidentynyt QT-aika	Rasituskoee Geenitestaus, jos epäily vahvistuu	Pitkä QT -oireyhtymä
Delta-aalto	Holter, rasituskoee Elektrofysiologinen tutkimus	Anterogradisesti johtava oikorata
Kammioeräisiä lisälyöntejä, NSVT	Holter, rasituskoee, sydämen kaikukuvaus, magneettikuvaus	Hyvänlaatuinen lisälyöntisyys Kardiomyopatia, VT
ST-tason tai T-aallon poikkeavuudet	Sydämen kaikukuvaus, Tnl tai TnT	Myokardiitti, sepelvaltimon poikkeavuus, kardiomyopatia, pitkä QT -oireyhtymä
LVH	Sydämen kaikukuvaus	Kardiomyopatia
RVH	Sydämen kaikukuvaus	Pulmonaalihypertensio
Matala QRS-amplitudi	Sydämen kaikukuvaus	Myoperikardiitti, kardiomyopatia, hypotyreoosi

Holter = Holter-tutkimus eli EKG:n vuorokausinauhitus; LVH = vasemman sydänkammion hypertrofia; NSVT = lyhyt kammiotakykardia (non-sustained ventricular tachycardia); RVH = oikean sydänkammion hypertrofia; SSS = sairas sinus -oireyhtymä; Tnl = plasman troponiini I -pitoisuus; TnT = plasman troponiini T -pitoisuus; VT = kammiotakykardia

selvittelyssä rasituskoee on tärkeässä osassa.

Sydämen kaikukuvaus on keskeinen ka-joamaton tutkimus, jossa arvioidaan sydämen rakenne, erityisesti sepelvaltimoiden anatomia, sydämen seinämäpaksuudet ja kammio toiminta. Mikäli sepelvaltimoanatomia jää epäselväksi tai epäillään sepelvaltimon poikkeavaa kulkua aortan ja keuhkovaltimon välissä, tehdään sepelvaltimoiden tietokonetomografia. Kardiomyopatiaa epäiltäessä sydämen magneettikuvaus antaa tarkan kuvan sydänlihaksen rakenteesta.

EKG:n vuorokausinauhitus on ensilinjan tutkimus, jolla saadaan käsitys rytmii- ja johtumishäiriöistä tutkimuksen aikana. Pienten lasten osalta sen avulla voidaan arvioida rasituksen aikaista sykettä ja rytmiä, kun nauhoituksen aikana järjestetään rasitusta esimerkiksi juoksuleikkien tai pallopelien avulla. Mikäli oire ilmenee herkästi tietyssä tilanteessa, kannattaa pyrkiä siihen nauhoituksen aikana niin, että saadaan käsitys oireen aikaisesta sydämen rytmistä.

Polkupyöräergometria. Rasituksessa ilmenneitä oireita tutkitaan rasituskoeeen eli polkupyöräergometrian avulla. Tutkimuksessa tarkkaillaan sykkeen tihenemistä ja palautumis-

ta, johtumisaikoja, ST-tason ja repolarisaation muutoksia sekä mahdollisten lisälyöntien tai rytmihäiriöiden ilmenemistä. Polkupyöräergometria onnistuu, kun lapsi on yli 130 cm:n pituinen ja osaa polkea pyörällä.

Rytmivalvuri. Mikäli oireen aikaista EKG:tä ei saada nauhoitetuksi ja oirekuva aiheuttaa epäilyn sydänperäisestä syystä, voidaan tilannetta selvittää rintakehälle ihon alle asetettavan rytmivalvurin avulla (16). Asiaan perehtynyt lastenkardiologi voi asettaa rytmivalvurin pienellekin lapselle, kun valvurin sijoittelussa huomioidaan rintakehän muoto ja niukka ihonalaiskudos.

Hoito

Tajunnanmenetys on aina pelottava oire niin lapselle tai nuorelle itselleen kuin vastuussa olevalle aikuisellekin. Siksi tavallisenkin synkopen jälkeen lääkärin rauhallinen suhtautuminen, huolellinen esitietojen otto, kliininen tutkimus ja EKG:n tarkastaminen ovat tärkeitä. Mikäli löydökset sopivat vasovagaaliseen kollapsiin, ei lisätutkimuksia tarvita. Lapselle ja perheelle kerrotaan oireen hyvänlaatuisuus ja syy. Vasovagaalisen kollapsin voi yleensä välttää

kyykistymällä tai käymällä istumaan pää polviin painettuna, kun ennakko-oireet ilmenevät. Makuulta kannattaa nousta rauhallisesti ensin istumaan ja sitten seisomaan, jotta välttyy nopean ylösnousun aiheuttamilta oireilta. Taipumus vasovagaalisiin oireisiin vähenee iän myötä. Sydänperäisen tajunnanmenetyksen hoito määräytyy diagnosoimalla mukaisesti.

Lääkehoito. Pitkä QT -oireyhtymän yhteydessä kammioeräisten rytmihäiriöiden riskiä voidaan merkittävästi vähentää beetasalpaajalla (6). Ensisijainen valinta on epäselektiivinen propranololi, josta on saatavilla myös kerran päivässä otettavia depotvalmisteita. Lisäksi potilasta ohjeistetaan huolehtimaan neste- ja elektrolyyttitasapainostaan hellepäivinä ja oksennusripulitaudin yhteydessä sekä välttämään oireyhtymän alatyypin mukaisia rytmihäiriöriskiä lisääviä tilanteita. CPVT:ssä propranololi yhdessä flekainidin kanssa vähentää rytmihäiriöriskiä.

Pitkä QT -oireyhtymää sairastavalle ei tule määrätä QT-aikaa pidentäviä lääkkeitä (<https://crediblemeds.org/>). Myös Brugada oireyhtymässä on vältettävä tiettyjä lääkkeitä (www.brugadadrugs.org/avoid/).

Lasten ja nuorten pulmonaalihypertension hoito on Suomessa keskitetty asiaan perehtyneille lastenkardiologeille. Etiologian mukaisesti hoitoon kuuluvat lääkehoidot, kajoavat toimenpiteet ja vaikeimmissa tilanteissa jopa elinsiirrot (17).

Sympatektomia. Mikäli lääkehoidosta huolimatta pitkä QT- tai CPVT-oireyhtymää sairastavalla potilaalla todetaan toistuvia kammioeräisiä rytmihäiriöitä ja niihin liittyviä oireita, tulee harkittavaksi kirurginen interventio, sympatektomia. Tarkoituksena on vähentää sydämeen kohdistuvaa sympaattista stimulaatiota ja kammiovärinän riskiä. Kirurgi tekee vasemmanpuoleisen torakaalisen sympatektomian joko torakoskoopisesti tai avoimesti.

Rytmihäiriötahdistin (ICD). Kammiovärinästä elvytetylle lapselle tai nuorelle asennetaan sekundaaripreventiona ICD, mikäli rytmihäiriön syy ei ole ohimenevä eikä kyse ole CPVT:stä. ICD asennetaan potilaalle, jolla on pitkä QT-aika, mikäli asianmukaisesta lääkähoidosta ja mahdollisesta sympatektomiasta

huolimatta hänellä esiintyy rytmihäiriön aiheuttamia tajunnanmenetyksiä. ICD voi riskin arvon perusteella tulla kyseeseen primaaripreventionakin hypertrofista kardiomyopatiaa sairastavan nuoren epäselvän tajunnanmenetyksen jälkeen.

Hidaslyöntisyys- eli bradykardiatahdistin. Oireinen eteiskammiokatkos (II tai III aste) tai sinussolmukkeen toimintahäiriö on tahdistinhoidon aloittamisen aihe missä iässä tahansa (16). Tahdistinhoitoa harkitaan myös, mikäli affektikohtauksiin liittyvät sinustauot ovat hyvin pitkiä ja oireita on runsaasti. Pienten lasten tahdistinhoito toteutetaan epikardiaalisin johdoin, ja tahdistingeneraattori sijoitetaan ihon alle vasemmalle alavatsalle. Kouluikäisten lasten hoidossa voidaan yleensä käyttää endokardiaalisia tahdistinjohtoja, mikäli lapsen koko ja kasvuvaihe sen mahdollistavat. Asennuksen yhteydessä tahdistinjohtojen sijainti optimoidaan, ja niihin jätetään kasvunvaraa siten, etteivät johdot kiristy lapsen kasvaessa.

Sydänkirurgia. Mikäli tajunnanmenetyksen taustalla on poikkeava sepelvaltimoanatomia ja sen myötä iskemian provosoiva kammioeräinen rytmihäiriö, on hoitona sydänleikkaus. Toimenpiteessä sepelvaltimon kulku korjataan siten, ettei suurten suonien aiheuttaman puristuksen riskiä sepelvaltimeen kohdistu (6).

Lopuksi

Nuorten ihmisten äkkikuolemien taustalla ovat samat sairaudet, jotka aiheuttavat lapsille ja nuorille sydänperäisiä tajunnanmenetyksiä. Usein näissä sairaustiloissa statuslöydökset ovat normaalit, mikä korostaa huolellisten esitietojen ja EKG:n merkitystä tilannearviossa. Lapsen EKG on tärkeää tulkita iänmukaisia viitearvoja käyttäen. Lepo-EKG voi olla normaali perinnöllisestä rytmihäiriösairaudesta huolimatta. Ensimmäisiä raportteja tekoälyavusteisesta aikuisten äkkikuolemariskin arviosta on saatu (18), ja toivottavasti tulevaisuudessa tekoäly saadaan myös lasten ja nuorten osalta kliinikoiden avuksi riskiä tunnistamaan. Tois-taiseksi lääkärin tiedot ja taidot sekä aito potilaan kohtaaminen ovat avainasemassa riskipotilaiden tunnistamisessa. ■

KIRJALLISUUTTA

1. Villafane J, Miller JR, Glickstein J, ym. Loss of consciousness in the young child. *Pediatr Cardiol* 2021;42:234–254.
2. Zavala R, Metais B, Tuckfield L, ym. Pediatric syncope: a systematic review. *Pediatr Emerg Care* 2020;36:442–45.
3. Bagnall RD, Weintraub RG, Ingles J, ym. A prospective study of sudden cardiac death among children and young adults. *N Engl J Med* 2016;374:2441–52.
4. Kallio M, Hiippala A. Lapsen tajunnanmenetys – milloin tulee epäillä sydänperäistä syytä? *Suom Lääkäril* 2018;73:2083–5.
5. Leung AKC, Leung AAM, Wong AHC, ym. Breath-holding spells in pediatrics: a narrative review of the current evidence. *Curr Pediatr Rev* 2019;15:22–9.
6. Zeppenfeld K, Tfelt-Hansen J, de Riva M, ym. 2022 ESC Guidelines for the management of patients with ventricular arrhythmias and the prevention of sudden cardiac death. *Eur Heart J* 2022;43:3997–4126.
7. Ylänen K, Poutanen T, Hiippala A, ym. Catecholaminergic polymorphic ventricular tachycardia. *Eur J Pediatr* 2010;169:535–42.
8. Koponen M, Marjamaa M, Viitasalo M, ym. Katekoliamiiniherkkä monimuotoinen kammiotakykardia (CPVT) – harvinainen mutta vaarallinen sydänsairaus. *Duodecim* 2022;138:323–30.
9. Fernandes SIL, Carvalho MHA, Santos ICT, ym. Characterisation and long-term follow-up of children with Brugada syndrome: experience from a tertiary paediatric referral centre. *Cardiol Young* 2023;33:2028–33.
10. Cohen MI, Triedman JK, Cannon BC, ym. PACES/HRS expert consensus statement on the management of the asymptomatic young patient with a Wolff-Parkinson-White (WPW, ventricular preexcitation) electrocardiographic pattern: developed in partnership between the Pediatric and Congenital Electrophysiology Society (PACES) and the Heart Rhythm Society (HRS). *Heart Rhythm* 2012;9:1006–24.
11. Malhotra A, Sharma S. Hypertrophic cardiomyopathy in athletes. *Eur Cardiol* 2017;12:80–2.
12. Arola A, Ojala T. Lasten ja nuorten myokardiitti – mitä uutta? *Suom Lääkäril* 2022;76:1763–6.
13. Lappi O, Castrén E, Holmström M, Varpula M. Salakavalat sepelvaltimoanomaliat. *Duodecim* 2024;140:1265 -70.
14. Brignole M, Moya A, de Lange FJ, ym. 2018 ESC Guidelines for the diagnosis and management of syncope. *Eur Heart J* 2018;39:1883–948.
15. Poutanen T, Hiippala A, Leskinen M. EKG lapsuusiässä - pikaopas päivystäjälle. Kirjassa: Kröger L, Jääskeläinen J, Lähdesmäki T, ym. toim. Lastentautien päivystyskirja. Helsinki. Kustannus Oy Duodecim 2024, s. 166–73.
16. Silka MJ, Shah MJ, Silva JNA, ym. 2021 PACES expert consensus statement on the indications and management of cardiovascular implantable electronic devices in pediatric patients: executive summary. *Heart Rhythm* 2021;18:1925–50.
17. Hansmann G, Koestenberger M, Alastalo TP, ym. 2019 updated consensus statement on the diagnosis and treatment of pediatric pulmonary hypertension: the European Pediatric Pulmonary Vascular Disease Network (EPPVDN), endorsed by AEPC, ESPR and ISHLT. *J Heart Lung Transplant* 2019;38:879–901.
18. Holmström L, Zhang FZ, Ouyang D, ym. Artificial intelligence in ventricular arrhythmias and sudden death. *Arrhythm Electrophysiol Rev* 2023;12:e17.

**MERJA KALLIO, dosentti, osastonylilääkäri,
lastenkardiologi**
HUS, Uusi lastensairaala

**TUIJA POUTANEN, dosentti, osastonylilääkäri,
lastenkardiologi**
TAYS, lastentautien vastuualue

VASTUUTOIMITTAJA
Jussi Naukkarinen

SIDONNAISUUDET

Merja Kallio: Korvaukset koulutus- ja kongressikuluista (Nordic EP Academy 2022–2023, Biosense Webster/Johnson & Johnson Medical Education, The Simulated Implant training, Medtronic Abbott IEPC PED module 2021, Abbott)

Tuija Poutanen: Ei sidonnaisuuksia