VERTAISARVIOITU
KOLLEGIALT GRANSKAD
PEER-REVIEWED
www.tsv.fi/tunnus

Satu Vaara, Suvi Syväranta ja Juha Peltonen

Radiologin salakieli auki kirjoitettuna

Magneettikuvauksen ABC: T1, T2, fat sat, DWI ynnä muut

Magneettikuvien tulkinta edellyttää magneettifysiikan perusteiden ymmärtämistä. Magneettikuvaussekvenssejä voidaan painottaa eri tavoin, jolloin kudokset erottuvat erilaisina. Kuvauksissa erilaiset sekvenssit täydentävät toisiaan ja tuovat kukin lisää informaatiota, jolloin syntyy kokonaiskäsitys kuvatusta kohteesta. Käytettävät sekvenssit ovat eri kysymyksenasettelujen yhteydessä erilaisia, ja paikalliset käytännöt voivat vaihdella. Kaikki potilaat eivät kaikissa tilanteissa sovellu magneettikuvaukseen, johon voi liittyä myös turvallisuusriskejä esimerkiksi kehonsisäisten vierasesineiden vuoksi. Radiologin lausunto sisältää kliinikkoa varten tehdyn tulkinnan lisäksi radiologiset perustelut siitä, miten tulkintaan on päädytty. Radiologiset termit helpottavat radiologien keskinäistä kommunikaatiota seurantakuvauksissa, mutta saattavat hämmentää kliinikkoa. Kokoustoiminta tukee perehtymistä oman alan kuvantamiseen sekä edistää kliinikoiden ja radiologien välistä yhteistyötä.

Magneettikuvantaminen yleistyy jatkuvasti, ja sen merkitys eri sairauksien diagnostiikassa on lisääntynyt (1). Magneettikuvauslausunnoissa arvioidaan löydöksiä ja kuvaillaan, miltä ne näyttävät eri magneettikuvaussekvensseissä. Nämä eri tavoin painotetut kuvasarjat saattavat ensi lukemalta hämmentää kliinikkoa, eikä löydös välttämättä ole edes nähtävissä yksittäisen kuvasarjan perusteella. Radiologin lausunnosta ilmenee salakielestä huolimatta myös tulkinnan lopputulos kliinikkoa varten.

Pyrimme selventämään magneettikuvauksen perusperiaatteita nimenomaan kliinikon näkökulmasta. Vaikka keskeisintä on kliinikon ja radiologin välinen kommunikaatio lähetteen ja lausunnon välityksellä, hoitavan lääkärin on hyvä tuntea erikoisalansa tavallisimmat kuvausprotokollat ja -löydökset. Niiden tulkinnassa magneettikuvauksen fysikaalinen tausta ei ole täysin sivuutettavissa. Aiheen laajuuden vuoksi emme käy läpi yksittäisiä kuvausprotokollia, vaan pyrimme selventämään perusperiaatteita, jotka helpottavat niihin perehtymistä.

Magneettikuvauksen peruskäsitteitä

Sekvensseillä tarkoitetaan kokoelmaa kuvausasetuksia, joilla kuvasarjassa saadaan korostettua tiettyjä kudosten ominaisuuksia tarkoitukseen optimoidulla tavalla. Sekvenssien erilaisilla painotuksilla saadaan rakenteet ja tautiprosessit erottumaan kuvista paremmin, jotta kliinikon kysymyksenasetteluun saataisiin vastaus. Sekvenssit suunnitellaan magneettikuvauslaitteille radiologien, sairaalafyysikoiden, röntgenhoitajien ja joskus myös laitevalmistajien asiantuntijoiden yhteistyönä.

Sekvenssien nimet koostuvat kuvausteknisistä ja laitevalmistajasta riippuvista lyhenteistä, joista yleisimmät esittelemme jäljempänä. Kuvausprotokollaan valitaan sekvenssit kysymyksenasettelun, kuvauskohteen, laitteen ja potilaan ominaisuuksien mukaan. Magneettikuvauksen fysikaalinen tausta pääpiirteissään on tarpeen ymmärtää näiden eri sekvenssien hahmottamiseksi.

Jokainen lisäsekvenssi pidentää kuvausaikaa. Siksi ei ole mielekästä kuvata kaikkea, vaan ku-

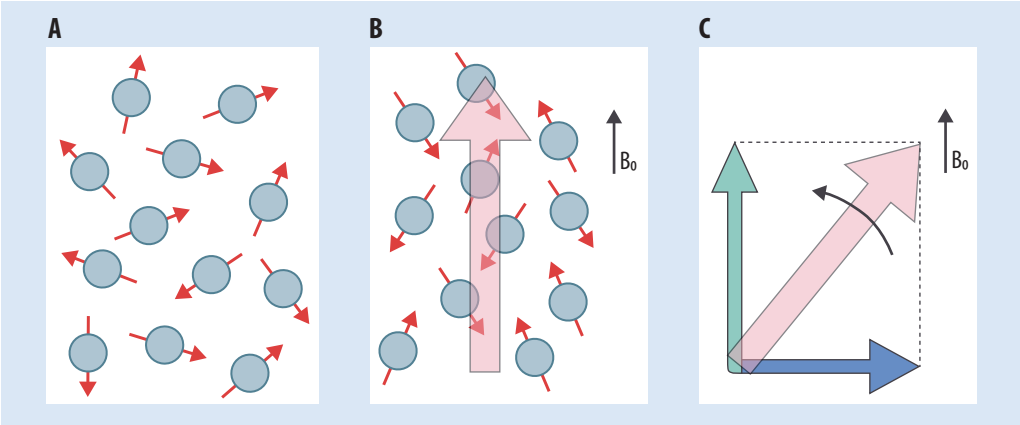

KUVA 1. A. Ilman ulkoista magneettikenttää kudoksessa olevien vety-ytimien magneettisten momenttien suunnat ovat järjestyneet satunnaisesti, jolloin ne kumoavat toisensa. **B.** Joutuessaan ulkoiseen magneettikenttään (B_0) momentit järjestyvät joko ulkoisen magneettikentän suuntaiseen tai sitä vastaan olevaan tilaan. Tilastollisesti magneettikentän suuntainen tila on todennäköisempi kuin magneettikenttää vastaan oleva tila, mikä riittää synnyttämään kudokseen ulkoisen magneettikentän suuntaisen nettomagnetisaation. **C.** Nettomagnetisaation suuntaa voidaan muuttaa ulkoisella radiotaajuisella sähkömagneettisella kentällä, jonka vaikutusajan jälkeen nettomagnetisaatio pyrkii relaksoitumaan kohti ulkoisen magneettikentän suuntaista alkutilaansa. Nettomagnetisaation tila haluttuna ajanhetkenä voidaan mitata magneettikuvauslaitteella, jolloin saadaan kudoksista riippuvaan relaksaationopeuteen verrannollinen signaali.

kin protokolla pyrkii toisaalta minimoimaan potilaan magneettikuvauksessa viettämän ajan ja toisaalta sisältämään kaikki tarvittavat kuvaussekvenssit, jotta potilaan tilasta saataisiin riittävän tarkka kuva. Kuvausajan minimoimiseksi sekvenssien valinnassa joudutaan tekemään kompromisseja: tautitilan poissulkemiseen riittää usein yksinkertaisempi kuvaus kuin todetun taudin tarkkaan selvittämiseen.

Magneettikuvauksen fysiikkaa. Lääketieteellinen magneettikuvaus perustuu vetyatomien ytimien tarkasteluun. Normaalitilassa vetyatomien ytimien magneettiset momentit suuntautuvat satunnaisesti. Ulkoisen magneettikentän vaikutuksesta ytimet saadaan järjestymään niin, että yhteisvaikutuksena syntyy magneettikentän suuntainen nettomagnetisaatio (2).

Voimakkaassa ulkoisessa magneettikentässä vetyatomien ytimiin vaikuttaa ydinmagneettiseksi resonanssiksi kutsuttu ilmiö. Ilmiön johdosta ytimet voivat vastaanottaa radiotaajuista sähkömagneettista säteilyä magneettikentän voimakkuuteen verrannollisella taajuudella. Vastaanotetun energian myötä nettomagnetisaatio virittyy ja kääntyy ulkoisen magneettikentän suhteen. Kun nettomagnetisaation virittäminen päättyy, se pyrkii palaamaan lepotilaansa eli relaksoitumaan. Relaksoituessaan kudos luovuttaa energiaa, joka vapautuu signaalina. Juuri tämä signaali voidaan magneettikuvauslaitteistolla mitata ja muuntaa kuvaksi. Nettomagnetisaation syntyminen ja relaksaatio havainnollistetaan **KUVASSA 1** (2,3).

Relaksaatioajat. T1-relaksaatioksi kutsutaan nettomagnetisaation pitkittäistä relaksaatiota ja T2-relaksaatioksi poikittaista relaksaatiota suhteessa ulkoiseen magneettikenttään. Radiotaajuuksisten virityspulssien toistoaika (TR) määrittää sen, kuinka suuri osa nettomagnetisaatiosta ehtii palautua pitkittäissuunnassa lepotilaansa ja lähettää signaalia ennen kuin uusi virityspulssi alkaa. Kaikuaika (TE) puolestaan on virityksen ja signaalinkeräyksen välinen aika (2–4).

Kudosten relaksaatioaikojen erot vaikuttavat siihen, miten ne kuvautuvat kyseisessä sekvenssissä. Jos kudoksen T1-relaksaatioaika on lyhyt, sen nettomagnetisaatio ehtii palautua hyvin ennen uutta virityspulssia ja kudos erottuu kuvassa kirkkaana. Esimerkiksi rasva erottuu T1-kuvissa kirkkaana, vesi taas tummana. TR-aikaa muuttamalla voidaan säätää kuvaussekvenssin T1-painotusta. T2-painotetussa kuvassa käytetään verrattain pitkiä TE-aikoja, jolloin lyhyen

T2-relaksaatioajan kudokset erottuvat tummina ja pitkän relaksaatioajan kudokset kirkkaina.

T2-painotteisissa kuvissa sekä rasva että vesi erottuvat kirkkaina. TR- ja TE-parametreja säätämällä saadaan siis painotettua eri tavoin T1- ja T2-relaksaatioaikaa sekä voidaan luoda erilaisia kudoskontrasteja. Lisäksi kuvat voidaan painottaa protonitiheyden (PD) suhteen, mutta sitä harvoin mainitaan lausunnossa. Osa sekvensseistä ei noudata mitään edellä mainituista painotuksista, vaan erilaisin tekniikoin on mahdollista kuvantaa esimerkiksi liikkuvia kudoksia, virtauksia ja raudan tai hemosideriinin kertymää (3,5).

Signaalinkeräys ja kuvanmuodostus. Voimakkaan päämagneettikentän lisäksi laitteessa käytetään heikompia paikan ja ajan suhteen muuttuvia gradienttimagneettikenttiä. Näiden kenttien tarkoitus on mahdollistaa paikkatiedon lisääminen signaaliin ja edelleen magneettikuvan muodostaminen. Signaali vastaanotetaan erillisiä keloja käyttämällä. Mahdollisimman hyvän signaalitason saavuttamiseksi on edullista käyttää mahdollisimman lähellä kuvauskohdetta olevaa kelaa (**KUVA 2**) (4).

Taipuisien yleiskelojen lisäksi eri ruumiinosien kuvaukseen on olemassa erilaisia anatomisesti muotoiltuja keloja. Magneettikuvauslaitteessa on lisäksi suuri sisäänrakennettu kela, jolla voidaan kattaa suuriakin alueita kerralla, mutta tällöin signaalin taso jää tyypillisesti heikoksi. Potilaat ohjataan lähetteen perusteella kuvattavaksi sellaisella laitteella, jossa on tarkoitukseen parhaiten sopiva varustus.

Teoriasta käytäntöön

Lääketieteellisen magneettikuvan muodostavan signaalin voimakkuus riippuu paitsi vetyytimien esiintymistiheydestä myös siitä, mihin molekyyliin ne ovat liittyneet sekä millä kuvausasetuksilla signaalia pyritään muodostamaan ja keräämään. Vedestä ja rasvasta signaalia voidaan saada paljon, kalsiumista ja ilmasta ei käytännössä lainkaan.

Koska kuvanmuodostusta varten tarvitaan ytimien nettomagnetisaatio, kuvaushuoneessa on aina voimakas magneettikenttä eikä sinne saa viedä ferromagneettisia irtoesineitä. Modernien magneettikuvauslaitteiden magneettikenttää pidetään yllä suprajohtavilla magneeteilla, jotka ovat aina päällä, vaikka laite muuten olisikin sammutettu.

KUVA 2. Rannekela, vasemmalla kelan ollessa auki ja oikealla kelan ollessa suljettuna. Signaalin keräämiseen magneettikuvauksessa käytetään lähes aina erillistä vastaanottavaa kelaa, jonka on hyvä olla mahdollisimman lähellä kohdetta. Näin saadaan vähennettyä muualta tulevia artefakteja ja kerättyä mahdollisimman paljon signaalia, jolloin signaali-kohinasuhde paranee.

Ulkoisen magneettikentän voimakkuus on tyypillisesti 1,5 tai 3 teslaa, mikä usein mainitaan lausunnon alussa. Mitä voimakkaampi staattinen magneettikenttä on, sitä voimakkaampi signaali ja sen myötä tarkempi tai nopeampi kuvaus voidaan saavuttaa. Magneettikentän voimakkuuden suurentuessa lisääntyvät kuitenkin useat kuvantamiseen liittyvät ongelmat, kuten artefaktien lisääntyminen ja kudosten lämpeneminen, eikä voimakkaampi magneettikenttä välttämättä tuota parempaa kuvanlaatua kaikissa kuvauskohteissa (6,7).

Tietokonetomografiaan (TT) verrattuna magneettikuvaus on merkittävästi hitaampaa. Siksi magneettikuvat eivät ole anatomisesti yhtä tarkkoja kuin TT-kuvat silloin, kun kuvausalueella on potilaan levottomuudesta aiheutuvaa tai fysiologista liikettä, kuten hengitysliikettä tai peristaltiikkaa.

Viime aikoina on otettu teknisiä edistysaskeleita, joiden ansiosta kuvaus on monilta osin nopeutunut ja tarkentunut sekä pystyy paremmin huomioimaan liikkeen aiheuttamat haasteet. Samalla diagnostiset vaatimukset ja kuvausmäärät ovat lisääntyneet, mikä korostaa potilasvalinnan ja kliinikoiden ja radiologien hyvän yhteistyön merkitystä.

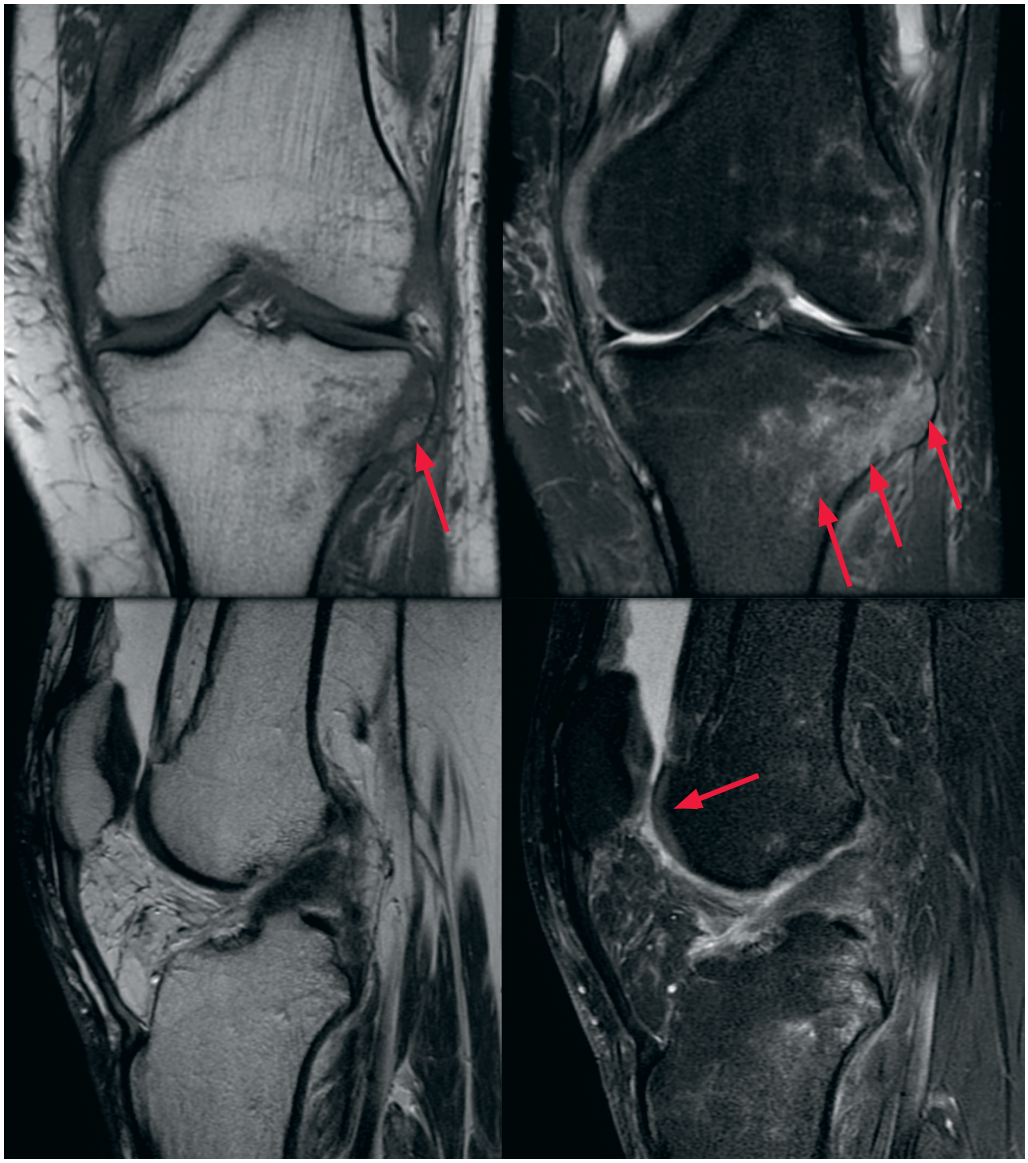

KUVA 3. Ylärivi: Vasemmalla polvesta otettu koronaalisuunnan T1-painotteinen kuva ja oikealla rasvasaturoitu T2-painotteinen kuva. T1-painotteisesta kuvasta anatomia ja luurakenteet hahmottuvat paremmin, ja esimerkiksi sääriluun lateraalireunan murtumafragmentti erottuu selvästi (nuoli). T2-painotteisesta kuvasta turvotus ja neste sen sijaan erottuvat paremmin kuin T1-painotteisesta. Esimerkkikuvassa oikealla murtumaan liittyvä hohkaluun turvotus erottuu kirkkaana (nuolet). Alarivi: Vasemmalla T2-painotteinen sagittaalisuunnan kuva polvesta ilman rasvasaturaatiota ja oikealla rasvasaturoitu protonitiheyden (PD) osalta painotettu kuva. PD-painotteisesta kuvasta esimerkiksi rustopinnat hahmottuvat tarkemmin kuin T2-painotteisesta (nuoli). Esimerkkitapauksessa on sääriluun lateraalireunan murtuman lisäksi moniligamenttivamma.

Kuvaussuunnat. Toisin kuin TT:ssä, magneettikuvauksessa saadaan yleensä yhdellä kuvaussekvenssillä yhden anatomisen suunnan yhdellä tavalla painotetut leikkeet, esimerkiksi ainoastaan aksiaalisuunta. Kohde kuvataan kuitenkin vähintään kahdessa eri suunnassa niin, etteivät kuvaussuunnan myötäisesti sijaitsevat rakenteet jää näkymättä. Optimaalinen suunta riippuu kuvattavasta kohteesta ja kysymyksenasettelusta.

Magneettikuvauksessa on lisäksi käytettävissä kolmiulotteisen kuvatilavuuden tuottavia

TAULUKKO 1. Tavallisia kuvaussekvenssejä ja esimerkkejä niiden käytöstä.

	Käyttötarkoitus	Signaalikäyttäytyminen
T1	Usein anatominen kuvaus, rasvasaturoituna tehostekuvien pohjasarja	Neste tummaa, rasva kirkasta
T2	Nesteherkkä sekvenssi	Neste ja rasva kirkasta
PD	Muskuloskeletaalikuvantaminen (rustot)	Neste ja rasva melko kirkasta
Rasvasaturaatio	Rasvan ja nesteen erottaminen toisistaan kuvakontrastin parantamiseksi	Nesteen kirkkaus riippuu pohjapainotuksesta (T1 ja T2), rasva häivytetty tummaksi
STIR	Kudosturvotuksen ja vapaan nesteen havaitseminen	Neste kirkasta, rasva häivytetty tummaksi
Diffuusio (DWI) ja ADC	Rajoittuneen diffuusion toteaminen (esimerkiksi aivoinfarktit, syövät)	Rajoittunut diffuusio DWI-kuvissa kirkas ja ADC-kartassa tumma
In-phase-out-of-phase	Rasvan tai raudan kertyminen (maksaan)	Rasvamaksan yhteydessä out-of-phase-kuva tummempi kuin in-phase-kuva
FLAIR	Keskushermostokuvantaminen	Neste kirkasta, mutta aivo-selkäydinneste häivytetty mustaksi
SWI	Verenvuoto	Mikrovuodot mustia

ADC = apparent diffusion coefficient; DWI = diffusion weighted imaging, diffuusiokuvaus; FLAIR = fluid-attenuated inversion recovery, nesteen osalta vaimennettu käänteispalautumissekvenssi; PD = proton density, protonitiheys; STIR = short tau inversion recovery, lyhyen taun käänteispalautumissekvenssi; SWI = susceptibility weighted imaging, magnetoituvuuskuvaus

kuvaussekvenssejä, joista voidaan jälkikäteen laskea erisuuntaisia leikkeitä. Näiden kuvaussekvenssien käyttöä rajoittaa se, ettei niillä yleensä päästä yhtä hyvään tason suuntaiseen tarkkuuteen kuin tavanomaisilla kaksiulotteisilla kuvasarjoilla.

Kolmiulotteiset kuvaussekvenssit ovat kehittyneet merkittävästi viime vuosien aikana ja ovat useassa tapauksessa jo suositeltava kuvaustapa, jos ei edellytetä alle millimetrin tarkkuutta. Esimerkkejä tästä ovat muun muassa sappikividiagnostiikka tai aivojen kuvantaminen.

Kuvaussekvenssien ominaisuuksia ja radiologin salakieltä. Magneettikuvauksella voidaan anatomisen tiedon lisäksi saada kvantitatiivista kudostason tietoa esimerkiksi rasvapitoisuudesta, raudan kertymästä tai tehostumiskäyttäytymisestä. Tällöin kuvataan sama kohde samassa suunnassa eri kuvausasetuksin kokonaiskuvan saamiseen tarvittavan vertailun helpottamiseksi. **TAULUKOSSA 1** on esimerkkejä erityyppisistä kuvaussekvensseistä, niiden ominaisuuksista ja käyttötarkoituksista.

Magneettikuvaussekvenssit ovat yleensä eri tavoin painotettuja, jolloin saadaan eri kudokset erottumaan ja voidaan muodostaa kokonaiskäsitys kuvattavasta kohteesta. Näiden lisäksi on kehitetty tapoja sekvenssien muokkaamiseksi eri tavoin: tietyn kudoksen signaali voidaan useita erilaisia menetelmiä käyttämällä poistaa kuvasta muiden rakenteiden esille tuomiseksi. Tyypillisin esimerkki tästä on rasvan signaalin häivyttäminen T1-painotetusta kuvasta kontrastiaineen paremman erottumisen takaamiseksi, jolloin sekä neste että rasva kuvautuvat tummina ja ainoastaan kontrastiainetta keräävät rakenteet erottuvat kirkkaina, tai T2-painotetuista kuvista, jolloin kudosturvotus erottuu paremmin (**KUVA 3**). Tätä tekniikkaa kutsutaan rasvasaturaatioksi, ja radiologin lausunnossa siihen saatetaan viitata termillä fat sat tai T2-painotuksen yhteydessä puhua nesteherkistä sekvensseistä (5).

Toisenlainen esimerkki rasvan häivyttämisestä on in-phase-out-of-phase-sekvenssi, jossa kuvaparissa on sama TR, mutta eri TE. Sitä käytetään mikroskooppisen rasvan erottamiseen. Out-of-phase-kuvissa signaali rasvan ja veden rajapinnassa heikkenee, ja esimerkiksi rasvamaksa erottuu in-phase-kuviin nähden tummana (**KUVA 4**). Myös esimerkiksi aivo-selkäydinnesteen signaali voidaan nollata (inversiotekniikka FLAIR), jolloin aivo-selkäydinnestetilojen läheisyydessä olevat T2-kirkkaat rakenteet erottuvat paremmin (**KUVA 5**) (5).

Diffuusiopainotetussa kuvantamisessa (DWI) erottuvat kirkkaana rakenteet, joissa diffuusio on rajoittunutta: yksinkertaisesti siis

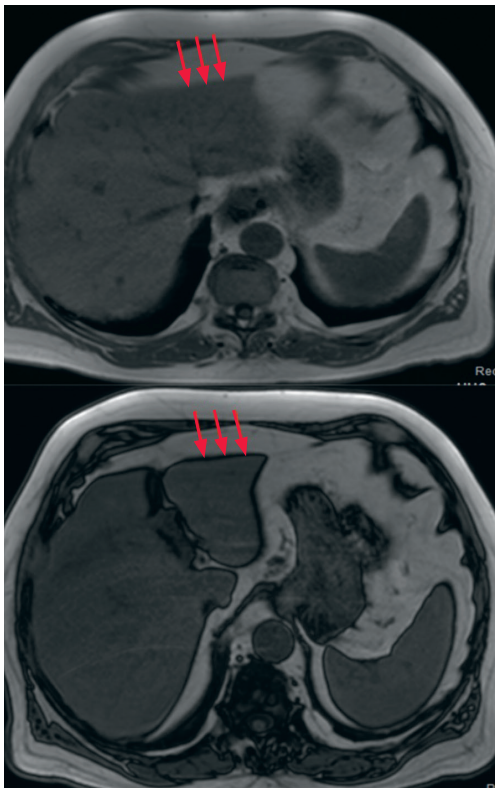

KUVA 4. Maksan arviointi in-phase-out-of-phase-kuvista. Ylhäällä in-phase-kuvassa rajapinnat rasvan ja vettä sisältävän kudoksen välillä ovat ohuita (nuolet). Maksa kuvautuu vaaleana. Alhaalla saman alueen out-of-phase-kuvassa rajapinnat rasvan ja kudoksen välillä erottuvat paksuina (nuolet). Kun maksassa on mikroskooppista rasvaa, rasvan ja maksakudoksen välinen rajapinta erottuu paremmin, minkä vuoksi maksa näyttää kokonaisuudessaan ylempää kuvaa hieman tummemmalta. Jos maksassa ei olisi mikroskooppista rasvaa, se olisi yhtä vaalea molemmissa kuvissa.

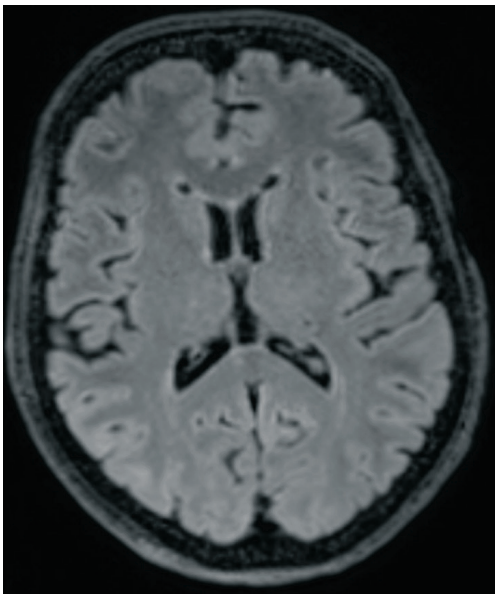

KUVA 5. FLAIR-kuva aivoista. T2-painotteinen kuva, josta aivo-selkäydinnesteen signaali on häivytetty, jolloin mahdollinen T2-kirkas poikkeavuus erottuu paremmin aivo-selkäydinnestetilojen läheisyydestä. Tässä kuvassa löydös on normaali.

FLAIR = fluid-attenuated inversion recovery, nesteen osalta vaimennettu käänteispalautumissekvenssi

rakenteet tai alueet, joissa vesimolekyylit eivät pääse vapaasti liikkumaan, esimerkiksi aivoinfarkti tai monet pahanlaatuiset kasvaimet. Diffuusio voi olla myös lisääntynyttä, jolloin esimerkiksi T2-kirkkaan turvotuksen taustalta voidaan vasogeeninen turvotus erottaa sytotoksisesta (8). Kuvan diffuusiopainotusta voidaan säätää kuvaussekvenssin asetuksista. Hyvin voimakas diffuusiopainotus tuottaa kuitenkin kohinaisia kuvia, ja oikea painotus suhteessa haluttuun kuvanlaatuun tulee arvioida kuvauskohteen mukaisesti.

Diffuusiopainotettuja kuvia tulkitaan yhdessä laskennallisen ADC-kartan (apparent diffusion coefficient) kanssa, joka kuvaa laskennallista vesimolekyylien diffuusion määrää. ADC-kartan perusteella voidaan arvioida muun muassa, ovatko diffuusiokuvassa näkyvät kirkkaat alueet todellista rajoittunutta diffuusiota vai T2-relaksaatioltaan muuten hitaan kudoksen jäännössignaalia (”T2 shine through”) (**KUVA 6**) (5). SWI-kuvista (susceptibility weighted imaging, magnetoituvuuskuvaus) puolestaan voidaan erottaa esimerkiksi veren hajoamistuotteet ja kalkkiumat niiden magneettikenttään aiheuttamien häiriöiden avulla (9).

Kontrastiaineen käyttö. Magneettikuvauksessa voidaan käyttää gadoliniumpohjaista kontrastiainetta, jolla on verrattain lyhyt T1-relaksaatioaika. Kontrastiainetta käytetään tyypillisimmin kuvaussekvensseissä, joissa neste ja rasva on tummaa, jolloin kontrastiaineella tehostuvat rakenteet erottuvat hyvin muutoin tummista rakenteista, tyypillisimmin rasvasaturoidussa T1:ssä. Kontrastiainesarjaa varten kuvataan pohjasarja ilman kontrastia samoilla kuvausasetuksilla, jotta voidaan varmistaa, ovatko tehostuvalta näyttävät rakenteet todella tehostuvia. Tehosteaine annetaan potilaalle las-

kimoon tai injektiona niveleen, tyypillisimmin olkaniveleen (10).

TT:stä poiketen magneettikuvauksen sekvenssien tuomat kontrastit saattavat riittää sellaisenaan patologian hyvään hahmottamiseen, jolloin tehosteainetta ei välttämättä tarvita niin usein. Vasta-aiheita kontrastiaineen käytölle ovat gadoliniumyliherkkyys ja raskaus. Gadoliniumin toistuvaa käyttöä vältetään, jos potilaan munuaisten toiminta on merkittävästi heikentynyt. Gadoliniumin käyttöön voi liittyä sen kertymistä aivoihin, ja vaikeaa munuaisten vajaatoimintaa sairastaville se voi aiheuttaa munuaisperäisen systeemisen fibroosin (NSF) riskin. Käytännössä nämä riskit on yhdistetty aiemmin käytettyihin lineaarisiin gadoliniumkelaatteihin eikä nykyisiin makrosyklisiin gadoliniumkelaatteihin. Gadoliniumin käyttöä tulisi silti aina harkita huolellisesti (10).

Lähetteen merkitys magneettikuvantamisessa

Hyvä lähete ohjaa oikein valittuun tutkimukseen ja pitää osaltaan kuvantamisjonot aisoissa (11). Selkeä kysymyksenasettelu auttaa kuvauksen suunnittelussa. Tiiviisti ilmaistu potilaan anamneesi ja ajankohtaisen tautitilan kannalta oleelliset status- ja laboratoriolöydökset ovat keskeisiä oikean kuvausprotokollan valinnassa. Radiologi lukee jokaisen lähetteen ennen kuvantamista ja päättää sen perusteella sopivasta kuvaustavasta, sekvensseistä ja kontrastiaineen käytöstä.

Tutkimus voidaan suunnitella havaitsemaan esimerkiksi akuuttiin ärsytykseen liittyvää turvotusta, anatomista poikkeavuutta tai vamman jälkitilaa taikka sillä voidaan pyrkiä erottamaan hyvänlaatuinen kasvain pahanlaatuisesta jatkotutkimusten tarpeen arvioimiseksi. Ohjelmat voidaan räätälöidä yksilöllisesti, mutta usein ajan säästämiseksi käytetään eri kysymyksenasetteluihin valmiiksi suunniteltuja kuvausprotokollia (**TAULUKKO 2**).

Kuvausohjelmien sisältöön puolestaan vaikuttavat peruskysymyksen ja kuvauksen keston optimoinnin lisäksi myös kliinikoiden toiveet ja paikalliset käytännöt. Joskus päätös esimerkiksi kontrastiaineen käytöstä tai kuvaussuunnista

Ydinasiat

- Radiologi vastaa lähetteessä esitettyyn kysymyksenasetteluun soveltuvan magneettikuvauksen suunnittelusta kuvausalueineen ja sekvensseineen.
- Radiologi päättää mahdollisesta kontrastiaineen käytöstä.
- Samaa aluetta kuvataan eri sekvenssein, jotka täydentävät toisiaan ja joista on tulkittavissa hiukan eri asioita.
- Radiologin lausunto sisältää vastauksen kliinikon kysymyksenasetteluun, mutta myös radiologista termistöä sisältävää perustelua siitä, miten päätelmä on tehty.

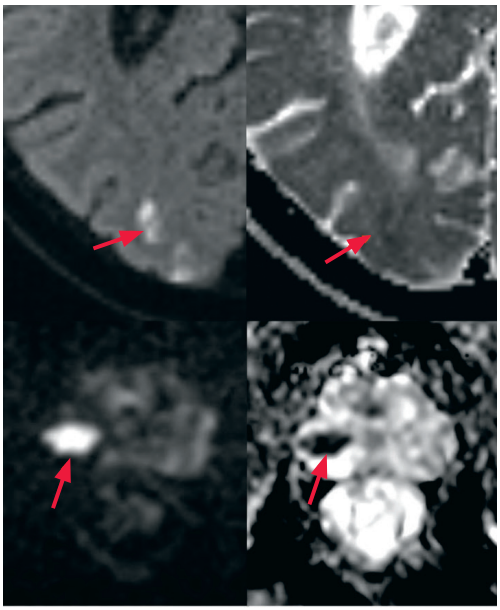

KUVA 6. Ylärivi: Vasemmalla diffuusiopainotteinen suurennuskuva aivoista, joissa erottuu pienehkö kirkas alue (nuoli). Oikealla vastaavalta alueelta ADC-kartta (apparent diffusion coefficient), jossa sama alue erottuu tummana (nuoli). Tämä vahvistaa löydöksen eli kyse on todellisesta rajoittuneen diffuusion alueesta, joka sopii tuoreeksi infarktiksi. Alarivi: Vasemmalla eturauhasen perifeerisen vyöhykkeen alue erottuu diffuusiopainotteisessa kuvassa kirkkaana (nuoli). ADC-kartassa vastaava alue on tumma (nuoli). Tämä vahvistaa kirkkaana erottuneen alueen todelliseksi rajoittuneeksi diffuusioksi, mikä tässä tapauksessa sopii eturauhassyöpään. Mikäli muutokset ADC-kartassa olisivat olleet kirkkaita, olisi kyse ollut T2-relaksaatioltaan hitaan kudoksen jäännössignaalista eikä todellisesta rajoittuneesta diffuusiosta.

TAULUKKO 2. Esimerkkejä HUS:n Kuvantamisen kuvausprotokollista ja niiden kestoista. Sisällytettyjen sekvenssien määrä vaihtelee kysymyksenasettelun mukaan. Sekvenssimäärä, kuvausalueen koko ja leikepaksuus vaikuttavat kuvauksen kokonaiskestoon merkittävästi.

Kuvausprotokolla	Sekvenssien lukumäärä	Kontrastiaineen käyttö	Kuvauksen kokonaiskesto
Infarktihaku (pää)	2	Ei	< 10 min
Enkefaliitti	8	Kyllä	30–40 min
Lanneranka, rutiinikuvaus	3	Ei	15 min
Lanneranka, infektio	8	Kyllä	35 min
Akuutti vatsa (kuvausalue koko vatsa)	10	Kyllä	25 min
Maksakasvain (ylävatsa)	9	Kyllä	30 min

tehdään vasta kuvauksen aikana. Muissa kuin päivystyksellisissä tilanteissa röntgenhoitajat tekevät ilman radiologin konsultaatiomahdollisuutta osan kuvauksista ilta- ja viikonloppuityönä, jotta laitteita hyödynnettäisiin tehokkaasti.

Lähetteen perusteella potilas ohjataan tarvittaessa vierasesineselvitykseen, mikäli hänellä on esimerkiksi sydämentahdistin tai metallisiru kudoksessa onnettomuuden seurauksena. Joskus selvitys on rutiinimainen, mutta osa vierasesineistä estää kuvauksen tai aiheuttaa sen, että potilaat voidaan kuvata vain erityisjärjestelyin (12–14). Mahdollisten vierasesineiden olisi siksi hyvä olla tiedossa jo ajanvarausvaiheessa, ja ne tulisi mainita lähetteessä sekä kirjata potilaskertomukseen.

Lähetettä kirjoitettaessa olisi hyvä myös pohtia, soveltuuko potilas magneettikuvaukseen. Ahdas kuvausputki voi aiheuttaa ongelmia suurikokoisille tai ahtaan paikan kammoa poteville. Kuvauspöydän painoraja on yleensä 250 kg, mutta useammin rajoittavaksi tekijäksi osoittautuu putken 60–70 cm:n läpimitta. Lisäksi potilaan tulisi pystyä makaamaan paikallaan kuvauksen ajan sekä noudattamaan annettuja ohjeita. Nopeammalla TT:llä saatetaankin saada diagnostisemmat kuvat levottomista tai huonokuntoisista potilaista.

Liian niukka tai epätarkoituksenmukaisia esitietoja sisältävä lähete saattaa johtaa potilaan kannalta liian suppeaan tai liian kattavaan kuvantamiseen. Liian suppeasti kuvattu potilas saatetaan joutua pyytämään täydennyskuviin. Liian kattavassa kuvauksessa potilaalle koituu epämukavuutta pitkästä ajasta kuvausputkessa. Mikäli kumpaa tahansa sattuu usein, kuluu saman potilasmäärän kuvantamiseen enemmän aikaa, jolloin jonot pitenevät ja potilaiden diagnosointi hidastuu.

Lopuksi

Vaikka lausunnoissa käytetäänkin ajoittain tarkkaa termistöä, kun kuvaillaan tiettyä löydöstä, on hyvä huomata, että kuvailulla pyritään selventämään radiologin ajatuksenkulku ja päätelmien perustelut kuvia mahdollisesti myöhemmin arvioiville radiologeille. Näin kliinikon ei tarvitse tätä kuvailua kokonaisuudessaan sisäistää, kunhan päätelmä käy lausunnosta selvästi ilmi. Radiologien ja kliinikoiden yhteistyö sekä kokoustoiminta on molempien osapuolien sujuvan työn kannalta keskeistä. ■

SATU VAARA, LT, radiologia, erikoislääkäri

SUVI SYVÄRANTA, LT, radiologia, erikoislääkäri

JUHA PELTONEN, TkT, sairaalafyysikko
HUS, Diagnostiikkakeskus, kuvantaminen, Meilahden sairaalan röntgen

VASTUUTOIMITTAJA
Helka Parviainen

SIDONNAISUUDET
Satu Vaara: Ei sidonnaisuuksia
Suvi Syväranta: Ei sidonnaisuuksia
Juha Peltonen: Luento-/asiantuntijapalkkio (MSD Finland Oy, Orion Oyj, Omaeläinklinikka Oy, Evidensia Eläinlääkäripalvelut Oy, Mehiläinen Oy), luottamustoimet (Terveydenhuollon palveluvalikoimaneuvosto, Kuvantamistutkimusten jaosto, Suomen radiologiyhdistyksen fyysikot), muut sidonnaisuudet (Fieldie Oy, omistaja)

KIRJALLISUUTTA

1. OECD. Magnetic resonance imaging (MRI) units. Pariisi: Organisation for Economic Co-operation and Development 2021. https://data.oecd.org/healtheqt/magnetic-resonance-imaging-mri-units.htm.
2. Pooley RA. Fundamental physics of MR imaging. Radiographics 2005;25:1087–99.
3. McRobbie DW, Moore EA, Graves MJ, ym. MRI from picture to proton. 2nd edition. Cambridge: Cambridge University Press 2006.
4. Jacobs MA, Ibrahim TS, Ouwerkerk R. MR imaging: brief overview and emerging applications. Radiographics 2007;27:1213–29.
5. Bitar R, Leung G, Perng R, ym. MR pulse sequences: what every radiologist wants to know but is afraid to ask. Radiographics 2006;26:513–37.
6. Barth MM, Smith MP, Pedrosa I, ym. Body MR imaging at 3.0 T: understanding the opportunities and challenges. Radiographics 2007;27:1445–62.
7. Korvenoja A. Kolme, seitsemän, kymmenen teslaa. Duodecim 2020;136:982–3.
8. Ho ML, Rojas R, Eisenberg RL. Cerebral edema. AJR Am J Roentgenol 2012;199:W258–73.
9. Haacke EM, Mittal S, Wu Z, ym. Susceptibility-weighted imaging: technical aspects and clinical applications, part 1. AJNR Am J Neuroradiol 2009;30:19.
10. Parviainen H, Ovissi A, Helanterä I. Magneettikuvauksen tehosteaineet. Duodecim 2018;134:613–20.
11. Aronen H. Magneettikuvauslähetteen merkitys. Duodecim 2018;134:597–8.
12. Saunavaara J, Saunavaara V. Milloin vierasesine estää magneettikuvauksen? Duodecim 2018;134:635–40.
13. Kaasalainen T, Pakarinen S, Kivistö S, ym. Sydämentahdistinpotilaiden magneettikuvaus - turvallinen toimintamalli. Duodecim 2015;131:737–43.
14. Kaasalainen T, Holmström M, Kivistö S, ym. Tahdistinpotilaan turvallinen magneettikuvaus on mahdollista. Duodecim 2018;134:599–62.