

Tuula Karipohja, Ewa Jokinen, Pia Heinonen, Jaana Seikkula ja Liina Vehkaoja

## Hedelmällisessä iässä olevien naisten vuotohäiriöiden polikliininen diagnostiikka ja hoito

Gynekologiset vuotohäiriöt ovat tavallisin syy naistentautien poliklinikoiden potilaskäynteihin. Tärkeää vuotohäiriöiden selvittämisessä on tarkka vuotoanamneesi ja kliininen tutkimus. Hoidot aloitetaan perusterveydenhuollossa. Erikoissairaanhoidossa potilaan jatkotutkimuksiin kuuluvat emättimen kautta tehtävä kaikukuvaus ja sen yhteydessä tehtävä keittosuolaruiskutus kohdunsisäisen rakenteellisen muutoksen poissulkemiseksi. Erikoissairaanhoidossa vuotohäiriöiden hoidon suunnittelu tapahtuu ensikäynnin yhteydessä. Merkittävä osa kohdunsisäisistä toimenpiteistä voidaan nykyään tehdä polikliinisesti, jolloin toiminta on potilaslähtöistä ja kustannusvaikuttavaa.

**H**edelmällisessä iässä olevien naisten poikkeavien kohtuverenvuotojen syiden luokitteluun käytetään niin sanottua PALM-COEIN-mallia (1, Aaltonen tässä numerossa). Yleisimpiä vuotohäiriöitä aiheuttavia kohdunsisäisiä muutoksia ovat kohdun limakalvopolyypit ja limakalvon alaiset myoomat (2,3). Kohdun limakalvopolyypit voi olla yksittäinen tai monilukuinen, laakea tai varrellinen, ja sen koko voi vaihdella muutamasta millimetristä muutamaa senttimetriä. Vain oireiset polyypit on syytä poistaa (4). Myooman koolla ja sijainnilla on merkitystä potilaan vuoto-oireiden kannalta. Limakalvon alaisen myooman pintaa verhoaa runsaasti verisuonittunut kohdun limakalvo, joka vuotaa herkästi. Myooma voi myös häiritä kohdun normaalia supistumista ja kohtulihaksen verisuonten hemostaasia, mikä lisää vuodon määrää ja kestoa (5).

Adenomyoosilla tarkoitetaan kohdun limakalvon kaltaisen rauhaskudoksen esiintymistä kohdun lihaskerroksessa joko sirottuneena tai paikallisena muutoksena. Kohdun tilavuuden kasvu altistaa runsaalle kivuliaalle kuukautisvuodolle. Kolmasosa adenomyoosipotilaista on oireettomia (6). Adenomyoosin esiintyvyydek-

si hedelmällisessä iässä on arvioitu 25–30 %, mutta diagnostiikan vaikeus hankaloittaa arviointia (7). Diagnoosi perustuu oirekuvaan, kohdun pallomaiseen ja aristavaan palpaatio- löydökseen sekä tyypillisiin kuvantamislöydöksiin. Adenomyoosille ominainen poikkeava paikallinen estrogenivaikutus on tyypillinen myös kohdun limakalvon sirottumataudille eli endometriosille, ja se esiintyy usein adenomyoosin kanssa samanaikaisesti (8).

Syövät ovat hedelmällisessä iässä harvinaisia (9). Tavallisempi solumuutoksen syy on keltarauhashormonin suhteellisesta vähäisyydestä johtuva kohdun limakalvon hyperplasia eli rauhassolujen lisääntyminen suhteessa stroomasoluihin (10). Hyperplasia voidaan hoitaa joko hormoni- tai leikkaushoidolla, mutta hoitamattomana muutoksen syöväksi kehittymisen riski on 1–29 % solumuutoksen tyyppin mukaan (11). Kohdun limakalvohyperplasian ja -syövän riskitekijöitä on esitelty **TAULUKOSSA 1** (12,13).

Kohdun limakalvon toiminnan häiriöt voivat tapahtua solutasolla. Vuotohäiriöpotilaista 3–10 %:lla todetaan kohdun limakalvonäytteessä (endometriumnäyte) paikallista tulehdusta, plasmasoluja sekä solujen poikkeavaa

**TAULUKKO 1.** Kohdun limakalvohyperplasian ja -syövän riskitekijöitä.

Ikä
Ylipaino
Painoindeksi on $\geq 30 \text{ kg/m}^2$ → riski on viisinkertainen normaalipainoisiin verrattuna
Painoindeksi on $\geq 40 \text{ kg/m}^2$ → riski on 20-kertainen normaalipainoisiin verrattuna
Diabetes ja metabolinen oireyhtymä
Munasarjojen monirakkulaoireyhtymä (PCOS)
Varhainen murrosikä / myöhäinen menopaussi
Synnyttämättömyys
Tamoksifeenin käyttö
Perinnöllinen taipumus

kypsymistä, mikä viittaa krooniseen endometriittiin (14). Myös kuparikierukka, polyypit ja myooma voivat aiheuttaa paikallisia tulehduksia (15). Tuoreiden tutkimusten mukaan kohdun limakalvon mikrobiomin muutosten arvellaan altistavan muun muassa krooniselle endometriitille ja vuotohäiriöille (14). Kohdun limakalvon mikrobiomi on aktiivisen tutkimuksen kohteena, mutta toistaiseksi yhtenäiset linjaukset diagnostiikasta ja hoidosta puuttavat.

## Vuotohäiriöpotilaan tutkimukset perusterveydenhuollossa

Vuotohäiriön syyn selvittäminen alkaa vuotoanamneesista. Normaali kuukautiskierto voi vaihdella 24–38 päivän välillä. Poikkeavan lyhyt on alle 24 päivän kierto, mikä häiritsee potilasta yleensä enemmän kuin pitkä, yli 38 päivän kierto. Kuukautisvuodon normaali kesto on alle kahdeksan vuorokautta. Olennaista on selvittää, onko vuoto ollut aina runsasta vai onko se muuttunut viime kuukausina. Välivuodot voivat esiintyä säännöllisten kuukautisten välissä joko säännöllisinä keskikierrossa (niin sanotut ovulaatiovuodot) tai satunnaisesti kierron vaiheesta riippumatta.

Perusterveydenhuollossa tehdään gynekologinen tutkimus. Kohdussa palpoituva myooma ei aina ole vuotohäiriön syy, joten spekulatutkimuksessa tarkistetaan kohdunkaula, emättimen limakalvot, ulkosynnyttimet ja välilihan alue. Laboratoriokokeista tutkitaan pieni verenkuvaa ja trombosyytit, anemiatilailta myös ferri-

**TAULUKKO 2.** Milloin vuotohäiriöpotilas lähetetään erikoissairaanhoidon?

Kohdun poikkeava palpaatiolöydös
Vuodoissa on tapahtunut olennainen muutos aiempaan verrattuna
Toistuvat välivuodot tai yhdynnän jälkeiset vuodot
Endometriumnäyte ei sitä vaativissa tilanteissa onnistu
Hemoglobiini on alle 80 g/l
Perimenopausaaliset runsaat ja epäsäännölliset vuodot etenkin, jos kohdun limakalvosyövän riskitekijöitä
Hoito perusterveydenhuollossa ei tuota toivottua tulosta

tiini. Jos väli- tai yhdynnän jälkeisiä vuotoja esiintyy, otetaan gynekologiset infektiönäytteet ja herkästi irtosolunäyte. Kun kuukautisvuodot ovat säännölliset, irtosolunäyte otetaan yli 25-vuotiaalta, mikäli joukkoseulontanäytettä ei ole otettu, edellisestä papa-tutkimuksesta on yli viisi vuotta tai jos kohdunsuu on kliinisessä tutkimuksessa poikkeava (16). Raskaustesti on syytä tarkistaa äkillisten vuoto-ongelmien yhteydessä, koska taustalla voi olla myös keskenmeno tai kohdunulkoinen raskaus.

Kohdun limakalvonäytteellä saadaan histologinen diagnoosi, ja sen tarkoituksena on sulkea pois hyperplasia ja syöpä. Kohdun limakalvonäyte otetaan yleensä kaikilta yli 45-vuotiailta, ja näytteenotto on perusteltua myös alle 45-vuotiailta, jos epäillään kohdun limakalvon pitkittyntä estrogeeni vaikutusta (lihavuus, pitkittyntä kierto, vahva sukurasite) ja siten suurentunutta kohdun limakalvosyövän riskiä (17).

Vuotohäiriöpotilaan lähettämisingindikaatiot erikoissairaanhoidon on esitelty **TAULUKOSSA 2**.

## Vuotohäiriöpotilaan tutkimukset erikoissairanhoidossa

**Emättimen kautta tehtävä kaikukuvaus** on ensilinjan tutkimus erikoissairanhoidossa. Kuvantamisella selvitetään kohdun limakalvon paksuus, kohtuontelon mahdolliset poikkeavuudet sekä kohtulihaksen ja munasarjojen rakenne. Paras ajankohta kaikukuvaukselle on alkukierto, jolloin kohdun limakalvo on ohuimmillaan. Normaalisissa kuukautiskierrossa sen paksuus on heti kuukautisvuodon loputtua 1–4 mm, follikulaarivaiheessa 4–8 mm, ja lop-

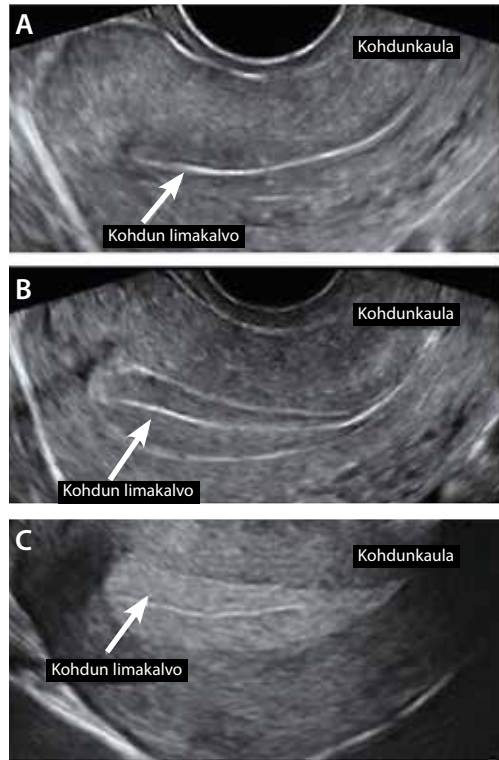
pukierron sekretorisessa vaiheessa jopa 14 mm (9,18) (KUVA 1).

Kohdun kaikukuvauksessa vuotohäiriöpotilaan kohdun limakalvo voi olla normaali tai poikkeava kierron vaiheeseen nähden tai se voi rajautua huonosti. Paksuuntunut kohdun limakalvo ja siihen verrattuna runsaskaikuisen, tarkasti rajautuva pitkulainen muutos kohtuontelossa viittaa polyyppeihin, kun taas myooma on tarkkarajainen, pyöreä, kaikukatveen jättävä muutos. Adenomyosipotilaan kohdun etu- ja takaseinä ovat symmetrisesti tai epäsymmetrisesti paksuuntuneet. Kohtulihas on usein rakenteeltaan kirjavakaikuisen, ja se voi sisältää mikrokystia (KUVA 2) (6).

Kohtuontelon poikkeavuudet voidaan nähdä natiivikuvassa, mutta silti joka kolmas kohdun sisäinen muutos jää havaitsematta, polyypeista jopa lähes puolet (19). Keittosuolaruiskutus alkukierrossa tehtynä tarkentaa kaikukuvauksen löydöstä (20), ja se on helppo, halpa ja nopea tapa kuvantaa kohtuontelon muutokset. Ohut katetri ohjataan kohdunkaulakanavan kautta kohtuonteloon, ja katetrin kautta ruiskutetaan pieni määrä (noin 10 ml) fysiologista keittosuolanestettä samanaikaisesti kaikukuvauksen kanssa (KUVA 3, VIDEO). Potilaille tutkimus on lähes kivuton kuukautiskivun kaltaista paineentunnetta lukuun ottamatta. Kohdun limakalvonäyte otetaan, mikäli sitä ei ole otettu perusterveydenhuollossa.

## Vuotohäiriöiden hoito perusterveydenhuollossa

Kun ongelmana ovat runsaat säännölliset kuukautisvuodot, hoito aloitetaan Käypä hoito



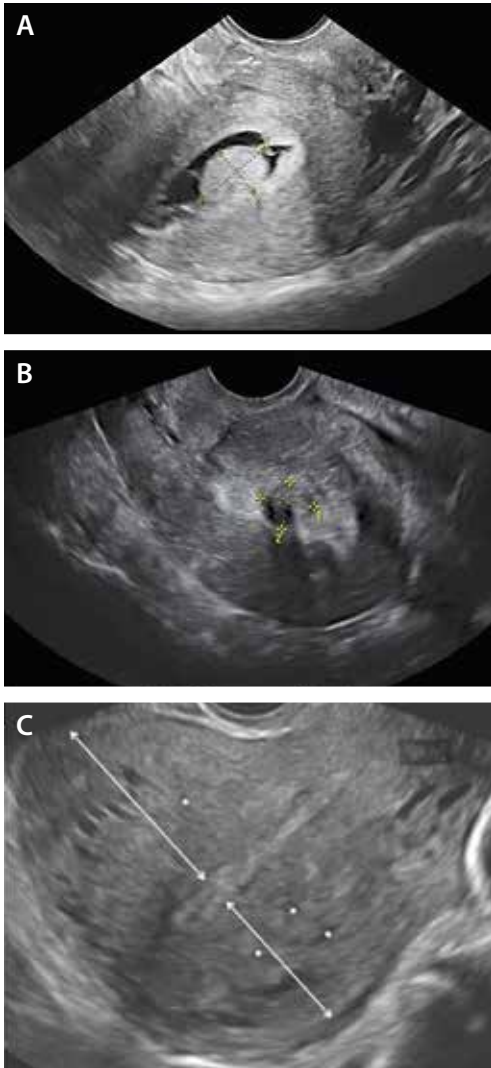
**KUVA 1.** Normaali kohdun limakalvo kohdun kaikukuvauksessa kuukautiskierron eri vaiheissa. Kohdun limakalvo on ohuimmillaan heti kuukautisvuodon loputtua (A), muuttuu rakenteeltaan kolmikaikuisiksi follikulaarivaiheessa ovulaation lähestyessä (B), ja tiivistyy sekretorisessa vaiheessa runsaskaikuisiksi (C). Kuva mukailtu e-kirjasta *Ultrasound in Obstetrics and Gynecology: A Practical Approach*.

-suosituksen mukaisesti (TAULUKKO 3). Hoitovaihtoehtoista hormonikierukka vähentää tehokkaimmin vuodon määrää (70–95 %), ja se voidaan asettaa kaikenikäisille, synnyttämättömille tai synnyttäneille synnytystavasta

**TAULUKKO 3.** Runsaiden kuukautisvuotojen hoito perusterveydenhuollossa Käypä hoito -suosituksen mukaan.

Hormoniton hoito	Hormonihoito
Anemian korvaus: Rauta 100–200 mg/vrk tai joka toinen päivä	Hormonikierukka, joka sisältää 52 mg levonorgestreelia (vapauttaa 20 ug/24 h).
Runsaimpina vuotopäivinä	Yhdistelmäehkäisyvalmiste
Tulehduskipulääkkeet suositusannoksilla	Pelkkä progestiini- ja estrogeeni- tai progestiini- ja gestageeni- valmiste:
Traneksaamihappo 1–1,5 g x 3/vrk	Tutkimusnäyttö vain annostelusta kp 5–26; haittavaikutukset rajoittavat pitkän syklin käyttöä
	Syklinen käyttö kp 15–24: ei hyötyä
	Ehkäisyyn tarkoitetut progestiini- ja estrogeeni- valmisteet vähentävät usein kuukautisvuotoa

kp = kierron päivinä



**KUVA 2.** Kohdun kaikukuvauslöydöksiä vuotohäiriöpötilailla. Kohdun limakalvopolyyppi keittosuolaruiskutuksessa (A), kohtuontelossa sijaitseva myooma natiivikuvassa (B) sekä adenomyoottinen kohtu, jossa kohdun etuseinä on takaseinään verrattuna paksuuntunut ja lihaskerroksessa on pieniä kaiuttomia alueita (C).

riippumatta ilman edeltävää kohdun kaikukuvausta. Yhdistelmäehkäisyvalmisteista paras teho on todettu estradiolivaleraattia sisältävillä valmisteilla (21). Syklistä progestiinia ei suositella säännöllisen, runsaan kuukautisvuodon hoitoon, kun kierto on alle 35 päivää, koska se ei vähennä merkittävästi kuukautisvuodon määrää, vaan saattaa jopa lisätä sitä (16). Eh-

käisyyn tarkoitettuja progestiini- ja progesteronivalmisteita ei ole tutkittu runsaiden kuukautisten hoidossa, mutta kliinisen kokemuksen perusteella ne usein vähentävät vuodon määrää.

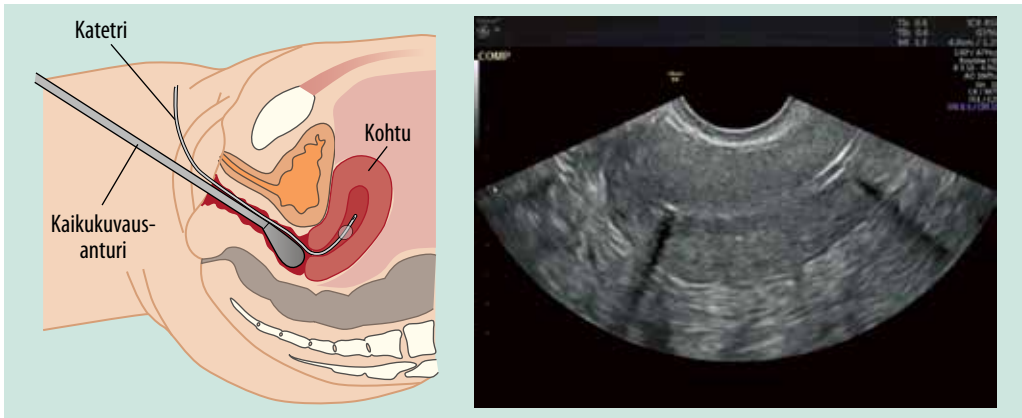
Elleivät traneksaamihappo, tulehduskipulääkkeet, yhdistelmäehkäisyvalmisteet tai hormonikierukka tai näiden yhdistelmät vähennä tehokkaasti vuodon määrää, potilas lähetetään erikoissairaanhoidon (16). Vuotohäiriöiden diagnoosi tarkentuu usein vasta kohdun kaikukuvausten jälkeen.

### Vuotohäiriöiden hoito erikoissairaanhoidossa

Runsaiden kuukautisvuotojen hoidossa päädytään usein hormonikierukan laittoon ensikäynnin yhteydessä, kun kohtuontelo on normaali, potilas ei toivo raskautta, eikä syytä runsaalle vuodolle löydy. Hormonikierukasta on vakuutettavaa näyttöä myös adenomyoosipotilailla (6) sekä perimenopausissa, jolloin epäsäännölliset runsaat vuodot ovat usein pitkiä ja anovulatorisia (22).

**Kohdun limakalvon lämpökäsittely (termoablaatio)** ei ole runsaiden kuukautisvuotojen ensisijainen hoito, mutta sitä voidaan harvinaisissa tapauksissa käyttää, jos muut hoitomuodot eivät sovi tai leikkauksriskit ovat suuret (16). Toimenpide tehdään alkukierrossa ja sen yhteydessä voidaan asettaa hormonikierukka, joka toimii luotettavaa ehkäisy menetelmänä ja ehkäisee kipuja (23). Termoablaatioiden suosio on nousussa, koska osalle potilaista hormonihoidot eivät joko sovi tai niitä ei haluta käyttää.

Termoablaatio on hyvä vaihtoehto perimenopausaalisisissa vuotohäiriöissä, mutta fertiili-ikäisten kohdalla on syytä noudattaa harkintaa. Tuoreessa kanadalaisessa tutkimuksessa todettiin, että termoablaation jälkeen alle 42-vuotiailla naisilla oli suurempi riski päätyä kohdunpoistoon samanikäisiin hormonikierukan käyttäjiin verrattuna (24). Termoablaatiota ei tehdä naiselle, joka toivoo hedelmällisyyden säilyttämistä, sillä raskauteen liittyy merkittäviä riskejä (25). Termoablaatio sopiikin parhaiten runsaiden kuukautisvuotojen hoitoon yli 40-vuotiaalle naiselle, jonka lapsiluku on täynnä ja ehkäisy kunnossa.



**KUVA 3.** Keittosuolaruiskutus kaavakuvana ja polikliinisesti toteutettuna (VIDEO).

### Kohdun limakalvopolyypien polikliininen hoito

Yleisin polikliininen hysteroskooppinen toimenpide on kohdun limakalvopolyypin poisto (26). Kaikki oireiset polyypit koosta riippumatta voidaan poistaa polikliinisesti. Toimenpiteen oikea ajoitus kuukautiskierron päivinä 5–12 on tärkeä, koska runsas vuoto estää näkyvyyden, ja loppukierrosta kohdun limakalvo turpoaa toimenpiteen aikana nopeasti. Niukka vuoto ei yleensä ole este toimenpiteelle, ja tarvittaessa vuoto voidaan ajoittaa keltarauhashormonihoidon avulla (27).

Pienen kohdun limakalvopolyypin hoitoon käytetään taipuisaa tai jäykkää hysteroskooppia, jossa on 1,5 millimetrin läpimittainen toimenpidekanava pihtejä, saksia tai bipolaarista polttokärkeä varten. Polyypin kanta katkaistaan saksien tai polttokärjen avulla ja polyyppi poistetaan pihdeillä.

Kookkaampien (yli 2 cm) polyypin hoidossa voidaan käyttää hysteroskooppista morsellaattoria. Morsellaattori on mekaaninen laite, joka leikkaa ja aspiroi kudosta samanaikaisesti. Brittiläisessä satunnaistetussa tutkimuksessa morsellaattorin todettiin olevan merkittävästi nopeampi (5,3 min vs 10,1 min) ja kivuttomampi kuin tavanomaisen bipolaarilaitteen. Polyypin poisto myös onnistui morsellaattorilla merkittävästi useammin (98 % vs 83 %) (28). Italialaisessa tutkimuksessa osoitettiin, että polikliiniseen toimenpiteeseen liittyy suu-

rempi riski polyypin epätäydelliseen poistoon, kun taas leikkaussalitoimenpiteessä komplikaatoriski on suurempi (29). Polikliininen toimenpide on lähes puolet halvempi kuin vastaava toimenpide leikkaussalissa (30).

Kohdun limakalvopolyypin poisto ei välttämättä vähennä säännöllistä runsasta kuukautisvuotoa merkittävästi (31,32), joten potilaalle asetetaan usein hormonikierukka toimenpiteen yhteydessä. On mahdollista, että hormonikierukka yksin hoitaisi potilaan vuotohäiriön, jolloin polyypin poisto ei edes olisi tarpeen. Vertailevia tutkimuksia ei kuitenkaan ole (32). Norjalaisessa tutkimuksessa 150 kohdun limakalvopolyypipotilasta satunnaistettiin joko polyypin hysteroskooppiseen poistoon tai verrokkiryhmään, 60 %:lla oli oireena poikkeava kohtuverenvuoto. Kuuden kuukauden seurannan aikana kuukautisvuodot eivät olennaisesti muuttuneet kummassakaan ryhmässä, mutta välivuodot vähenivät merkittävästi hoitoryhmässä verrokkeihin nähden (9,3 % vs 37 %) (31).

### Myoomien polikliininen hoito

Limakalvon alaisen myooman polikliinisessä hoidossa käytetään morsellaattoria samaan tapaan kuin polyypin hoidossa. Myooman koolla on väliä, sillä myooman läpimitan (2R) kasvaessa myooman tilavuus kasvaa kolmannen potenssiin ( $4/3 \pi R^3$ ). Jos siis myooman läpimitta kasvaa kahdesta senttimetristä kolmeen, sen tilavuus kasvaa noin neljästä kuutio-



**TAULUKKO 4.** Polikliinisen toimenpidepotilaan kivun hoito.

Tulehduskivulääkitys: 800 mg ibuprofeenia ja 1 g parasetamolia 2 tuntia ennen toimenpidettä

Tulehduskipuallergisille voi harkita TENS-laitteen käyttöä

Kohdunkaulan puudutus (ns. hammaslääkärin puudute: felypressiini-prilokaiini 1,8 ml ampulli 3–4 kpl)

Opioidien käyttöä vältetään haittavaikutusten takia

Metamitsolia sisältävä yhdistelmävalmiste (Litalgin) 2 tablettia tarvittaessa toimenpiteen jälkeen

senttimetristä neljääntoista. Näin ollen toimenpideaika pitenee merkittävästi myooman koon kasvaessa (33). Myös kudoksen tiheys vaikuttaa morsellaatioaikaan, joten myooman morsellointi vie enemmän aikaa kuin kohdun limakalvopolyypin. Myoomien polikliininen hoito onnistuu parhaiten, kun myooma sijaitsee kohtuontelossa ja on kooltaan alle 2 cm. Yli 2 cm:n myoomat kannattaa poistaa resektoskoopilla päiväkirurgisesti joko spinaalipuudutuksessa tai yleisanestesiassa. Myooman poiston jälkeen potilaalle laitetaan usein hormonikierukka jatkohoidoksi.

Mikäli myooma ei sovellu hysteroskooppiseen poistoon mutta halutaan välttää raskaampi operatiivinen hoito, myoomien hoidossa voidaan käyttää myös suurienergiaista kohdennettua ultraääntä (high intensity focused ultrasound, HIFU) (34). Korkeataajuuksiset ultraääniaallot kohottavat kudoksen lämpötilaa ja aiheuttavat paikallisen kudostuhoon. Haluttu hoitoalue määritellään magneettikuvauksessa, ja hoidon aikana seurataan kudostuhoalueen kehittymistä. Polikliinisen HIFU-hoidon aikana potilas makaa vatsallaan magneettikuvaus-

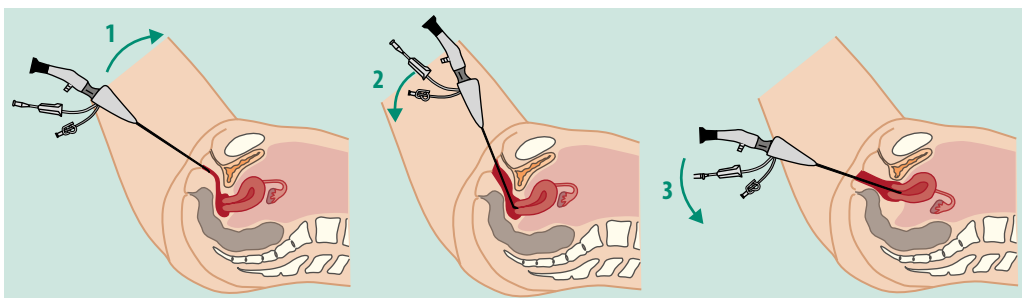
laitteessa 3–4 tuntia ja kotiutuu muutaman tunnin seurannan jälkeen. HIFU-hoidon haittavaikutukset ovat harvinaisia; ihon pinnallisia palovammoja, vatsakipua ja veristä emätinvuotoa on kuvattu. Riski uusintatoimenpiteeseen näyttää suurenevan seuranta-ajan pidentyessä (35). Raskautta vielä toivovalle HIFU on myoomien hoitovaihtoehtona mahdollinen. Myooman koko, sijainti, rakenne ja verenkierto vaikuttavat HIFU-hoidon onnistumiseen. Kookkaan (yli 7 cm) tai runsaasti verisuonittuneen myooman hoitotulos voi jäädä vajaaksi. Erittäin paksu tai erittäin ohut ihonalainen rasvakudos voi olla este hoidon toteuttamiselle.

Jos kookkaassa myoomassa todetaan runsas verenkierto ja hedelmällisyys halutaan säilyttää, hoitovaihtoehtona voidaan harkita myooman embolisatiota (UAE). Toimenpiteessä nivusvaltimon kautta viedään katetri kohtuvaltimoihin, joihin ruiskutetaan akryyli- tai polyvinyyli-partikkeleita. Tarkoituksena on, että myoomat menettävät verenkiertonsa ja kuihtuvat vähitellen kuukausien kuluessa (36). Toimenpiteen jälkeisen iskeemisen kivun takia lyhyt seuranta on yleensä tarpeen.

### Muuta huomioitavaa polikliinisissä toimenpiteissä

Hysteroskopioiden ja termoablaatioiden toimenpiteen aikaisen ja jälkeisen kivun hoito on esitetty **TAULUKOSSA 4** (37).

Oikealla tekniikalla, laitteistolla ja potilaan kohtaamisella on olennainen merkitys potilaan kivun kokemuksessa. Polikliinista toimenpi-



**KUVA 4.** Vaginioskopiategniikka polikliinisessä hysteroskopiassa. Nuolet osoittavat, miten lääkärin käsi ohjaa hysteroskoopin liikettä toimenpiteen alkaessa (VIDEO).

dettä varten ei tarvita potilaan pesua tai peitelyä kuten leikkaussalissa. Spekulan tai kuulapihdin käyttöä pyritään välttämään vaginoskopiotekniikkaa suosien. Hysteroskooppi ohjataan emättimen pohjukkaan ja sieltä edelleen kohdunsuulle (38) (**KUVA 4, VIDEO**). Taipuisiin minihysteroskooppeihin (läpimitta 3,5 mm) liittyy merkittävästi vähemmän kipua kuin käytettäessä yli 5 mm:n jäykkää hysteroskooppia.

Poliklinikassa käytettäviä morsellaattoreita on saatavilla sekä kerta- että monikäyttöisinä. Morsellaatiomenetelmien välillä ei ole olennais- ta eroa – tärkeintä on oppia käyttämään oikein ja turvallisesti omassa poliklinikassa olevia laitteita. Kohdunkaulan puudutus ei yleensä ole tarpeen, jos käytetään ulkomitaltaan alle 6 mm:n hysteroskooppia ja vaginoskopiotekniikkaa (2). Alatiesynnytyksen jälkeen hysteroskopia voi onnistua hieman kookkaammallakin hysteroskoopilla ilman kohdunkaulan laajennusta, mutta synnyttämättömillä naisilla tai keisari- leikkausten jälkeen kohdunkaulan puudutus ja laajennus on yleensä tarpeen.

Polikliinisten toimenpiteiden komplikaati- oriski on hyvin pieni potilasvalinnan vuoksi, mutta myös menetelmällä on vaikutusta: he- reillä oleva potilas ilmoittaa kivusta ja epämu- kavuudesta (27). Vakavat komplikaatiot, kuten kohdun puhkeama, ovat harvinaisia, mutta va- sovagaalisia reaktioita esiintyy 2–9 %:lla (38). Toimenpiteen jälkeisiä infektioita esiintyy hy- vin vähän. Italialaisessa yli 40 000 potilaan aineistossa 80 % polikliinisistä hysteroskopiois- ta oli diagnostisia ja 20 % operatiivisia. Näistä 82 % eli 7 125 oli polikliinisiä kohdun limakal- vopolyypin poistoja. Kliininen infektio hystero- skopian jälkeen todettiin 25 potilaalla (0,06 %) (38). Brittiläisessä yli 1 400 hysteroskopiapoti-

**TUULA KARIPOHJA, LL, naistentautien ja synnytysten erikoislääkäri, apulaisylilääkäri**  
**EWA JOKINEN, LT, naistentautien ja synnytysten erikoislääkäri, osastonlääkäri**  
Naistentaudit ja synnytykset, HUS

**PIA HEINONEN, LT, naistentautien ja synnytysten erikoislääkäri, vs. apulaisylilääkäri**  
Naistentaudit ja synnytykset, TYKS naistenklinikka

## Ydinasiat

- ▶ Gynekologiset vuotohäiriöt ovat tavalli- sin syy naistentautien poliklinikoiden po- tilaskäynteihin.
- ▶ Runsaiden kuukautisvuotojen hoito aloi- tetaan perusterveydenhuollossa Käypä hoito -suosituksen mukaisesti.
- ▶ Kohdun kaikukuvaus ja limakalvonäyte kohtuontelosta tarkentavat vuotohäiriön diagnoosia.
- ▶ Merkittävä osa kohtuontelon vuotohäi- riöitä aiheuttavista muutoksista voidaan hoitaa polikliinisesti.

laan aineistossa kliininen infektio toimenpiteen jälkeen todettiin noin 2 %:lla potilaista (39). Mikrobilääkeprofylaksia ei suositella poliklii- nisessä kohtukirurgiassa pienen infektioriskin takia (26).

## Lopuksi

Gynekologiset vuotohäiriöt ovat hyvin tavalli- sia, ja niiden tehokas polikliininen diagnostiikka ja hoito parantavat merkittävästi fertiili-ikäi- sen naisen elämänlaatua. Hoitomenetelmien edelleen kehittyessä suurin osa kohdunsisäisistä toimenpiteistä voidaan hoitaa polikliinisesti, jolloin toiminta on potilaslähtöistä ja kustan- nustehokasta. ■

Artikkelin videot ovat osa Oppiportin Hysteroskopia- verkkokurssin multimediamateriaalia.

**JAANA SEIKKULA, LT, naistentautien ja synnytysten erikoislääkäri, osastonylilääkäri**  
KSKS

**LIINA VEKAOJA, LL, naistentautien ja synnytysten erikoislääkäri, osastonlääkäri**  
Naistentautien ja synnytysten yksikkö, naistentautien poliklinikka KHKS

**KIRJALLISUUTTA**

1. Munro MG, Critchley HOD, Fraser IS. The two FIGO systems for normal and abnormal uterine bleeding symptoms and classification of causes of abnormal uterine bleeding in the reproductive years: 2018 revisions. *Int J Gynaecol Obstet* 2018;143:393–408.
2. Clark TJ, Stevenson H. Endometrial polyps and abnormal uterine bleeding (AUB-P): what is the relationship, how are they diagnosed and how are they treated? *Best Pract Res Clin Obstet Gynecol* 2017;40:89–104.
3. Stewart EA, Cookson CL, Gandolfo RA ym. Epidemiology of uterine fibroids: a systematic review. *BJOG* 2017;124:1501–12.
4. Wong M, Crnobrnja B, Liberale V. The natural history of endometrial polyps. *Hum Reprod* 2017;32:340–5.
5. Lasmar RB, Lasmar BP. The role of leiomyomas in the genesis of abnormal uterine bleeding (AUB). *Best Pract Res Clin Obstet Gynecol* 2017;40:82–8.
6. Seikkula J, Niinimäki M, Suvitie P. Kohdun adenomyoosi - diagnostinen ja hoidollinen haaste. *Duodecim* 2016;132:836–43.
7. Abbot J. Adenomyosis and abnormal uterine bleeding (AUB-A) – pathogenesis, diagnosis and management. *Best Pract Res Clin Obstet Gynaecol* 2017;40:68–81.
8. Garcia-Solares J, Donnez J, Donnez O. Pathogenesis of uterine adenomyosis: invagination or metaplasia? *Fertil Steril* 2018;109:371–9.
9. Dueholm M, Hjorth IMD. Structured imaging technique in the gynecologic office for the diagnosis of abnormal uterine bleeding. *Best Pract Res Clin Obstet Gynecol* 2017;40:23–43.
10. Sanderson PA, Critchley HO, Williams AR, ym. New concepts for an old problem: the diagnosis of endometrial hyperplasia. *Hum Reprod Update* 2017;23:232.
11. Chandra, V, Kim JJ, Benbrook DM, ym. Therapeutic options for management of endometrial hyperplasia. *J Gynecol Oncol* 2016;27:e8.
12. Clarke MA, Long BJ, Sherman ME, ym. A prospective clinical cohort study of women at increased risk for endometrial cancer. *Gynecol Oncol* 2020;156:169–77.
13. Wise MR, Jordan V, Lagas A, ym. Obesity and endometrial hyperplasia and cancer in premenopausal women: a systematic review. *Am J Obstet Gynecol* 2016; 214:689.
14. Puente E, Alonso L, Laganà AS, ym. Chronic endometritis: old problem, novel insights and future challenges. *Int J Fertil Steril* 2020;13:250–6.
15. Cicinelli E, De Ziegler D, Nicoletti R, ym. Poor reliability of vaginal and endocervical cultures for evaluating microbiology of endometrial cavity in women with chronic endometritis. *Gynecol Obstet Invest* 2009;68:108–15.
16. Runsaat kuukautisvuodot. Käypä Hoito-suositus. Suomalaisen Lääkäriseura Duodecim ja Suomen Gynekologiyhdistys ry:n asettama työryhmä. Helsinki: Suomalainen Lääkäriseura Duodecim 2018 [päivitetty 3.5.2018]. [www.kaypahoito.fi](http://www.kaypahoito.fi).
17. Committee on Practice Bulletins—Gynecology. Practice Bulletin n:o 128: diagnosis of abnormal uterine bleeding in reproductive-aged women. *Obstet Gynecol* 2012;120:197–206.
18. Leone FPG, Timmermann D, Bourne T, ym. Terms, definitions and measurements to describe the sonographic features of the endometrium and intrauterine lesions: a consensus opinion from the International Endometrial Tumor Analysis (IETA) group. *Ultrasound Obstet Gynecol* 2010;35:103–11.
19. Maheux-Lacroix S, Li F, Laberge PY, ym. Imaging for polyps and leiomyomas in women with abnormal uterine bleeding: a systematic review. *Obstet Gynecol* 2016;128:1425–36.
20. Jokubkiene L, Sladkevicius P, Valentin L. Appearance of the endometrium at saline contrast sonohysterography in the luteal phase of the menstrual cycle: a prospective observational study. *Ultrasound Obstet Gynecol* 2015;45:339–45.
21. Heikinheimo O, Fraser I. The current status of hormonal therapies for heavy menstrual bleeding. *Best Pract Res Clin Obstet Gynecol* 2017;40:111–20.
22. Garcia AL. Office-based approach to evaluation and management of abnormal uterine bleeding. *Clin Obstet Gynaecol* 2019;62:712–26.
23. Dueholm M. Minimally invasive treatment of adenomyosis. *Best Pract Res Clin Obstet Gynaecol* 2018;51:119–37.
24. Bergeron C, Laberge PY, Boutin A, ym. Endometrial ablation or resection versus levonorgestrel intra-uterine system for the treatment of women with heavy menstrual bleeding and a normal uterine cavity: a systematic review with meta-analysis. *Hum Reprod Update* 2020;26:302–11.
25. Kohn JR, Shamsirsaz AA, Popek E, ym. Pregnancy after endometrial ablation: a systematic review. *BJOG* 2018;125:43–53.
26. Clark TJ, Cooper NAM, Kremer C. Best practise in outpatient hysteroscopy. *Green top Guideline n:o 59*. London: Royal College of Obstetricians and Gynecologists 2011.
27. Karipohja T. Polikliinisen kohtaukirurgian mahdollisuudet. *Duodecim* 2015; 131:1873–9.
28. Smith PP, Middleton LJ, Connor M, ym. Hysteroscopic morcellation compared with electrical resection of endometrial polyps: a randomized controlled trial. *Obstet Gynecol* 2014;123:745–51.
29. Luerti M, Vitagliano A, di Spiezo Sardo A, ym. Effectiveness on hysteroscopic techniques for endometrial polyp removal: the Italian multicenter trial. *J Minim Invasive Gynecol* 2019;26:1169–76.
30. Diwakar L, Roberts TE, Cooper NA, ym. An economic evaluation of outpatient versus inpatient polyp treatment for abnormal uterine bleeding. *BJOG* 2016;123:625–31.
31. Lieng M, Istre O, Sandvik L, ym. Clinical effectiveness of transcervical polyp resection in women with endometrial polyps: randomized controlled trial. *J Minim Invasive Gynecol* 2010;17:351–7.
32. van Dijk MM, van Hanegem N, de Lange ME, ym. Treatment of women with an endometrial polyp and heavy menstrual bleeding: a levonorgestrel-releasing intrauterine device or hysteroscopic polypectomy? *J Minim Invasive Gynecol* 2015; 22:1153–62.
33. Emanuel MH. Hysteroscopy and the treatment of uterine fibroids. *Best Pract Res Clin Obstet Gynaecol* 2015;29:920–9.
34. Blanco Sequeiros R, Joronen K, Komar G, ym. Suurienergiainen kohdennettu ultraääni (HIFU) kasvatien hoidossa. *Duodecim* 2017;133:143–9.
35. Verpalen IM, de Boer JP, Linstra M, ym. The focused ultrasound myoma outcome study (FUMOS); a retrospective cohort study on long-term outcomes of MR-HIFU therapy. *Eur Radiol* 2020;30:2473–82.
36. Korhonen J, Uotila J, Ruuskanen A, ym. Obstetriset ja gynekologiset embolisatiot: synnytysjälkeisen verenvuodon tukkimisesta myoomaembolisatioon. *Duodecim* 2010;126:935–44.
37. De Silva PM, Mahmud A, Smith PP, ym. Analgesia for office hysteroscopy: a systematic review and meta-analysis. *J Minim Invasive Gynecol* 2020;27:1034–47.
38. Smith PP, Kolhe S, O'Connor S, ym. Vaginostomy against standard treatment: a randomized controlled trial. *BJOG* 2019;126:891–9.
39. Florio P, Nappi L, Mannini L, ym. Prevalence of infections after in-office hysteroscopy in premenopausal and postmenopausal women. *J Minim Invasive Gynecol* 2019;26:733–9.

**SIDONNAISUDET**

**Tuula Karipohja:** Luentopalkkio/asiantuntijapalkkio (Lääketieteellinen ultraääniseura, Gynekologisen kirurgian seura), korvaukset koulutus- ja kongressikuluista (Gedeon Richter), muut sidonnaisuudet (Pihljalinn, osakeomistus)

**Ewa Jokinen:** Luottamustoimet (Gynekologisen Kirurgian Seura ry, leikkauksohjelmatyöntekijäryhmä, Lääketieteen Koulutuksen Yhdistys ry)

**Pia Heinonen:** Ei sidonnaisuuksia

**Jaana Seikkula:** Luentopalkkio (Ferring), korvaukset koulutus- ja kongressikuluista (Ferring, Merck ORBIS: Champions of Clinical Excellence in Women’s Health: Gedeon Richter)

**Liina Vehkaoja:** Luentopalkkio (Astellas Pharma Finland), Korvaukset koulutus- ja kongressikuluista (Astellas Pharma Finland, Bayer)

**TEEMAN ERIKOISTOIMITTAJA**  
Oskari Heikinheimo

**VASTUUTOIMITTAJA**  
Hanna Savolainen-Peltonen