

Kipeä ranne

Lyhytaikainen rannekipu on varsin tavallinen oire. Usein rannekipua valittava potilas kuulee potevansa jännetuppitulehdusta ja poistuu vastaanotolta mukanaan sairauslomatodistus ja resepti tulehdusta lievittäviä lääkkeitä varten. Useimmille potilaille tämän tasoinen diagnostiikka ja hoito ovat riittäviä. Rannekipuoireen syynä saattaa kuitenkin joskus olla vakava sairaus tai pikaista hoitoa vaativa vamma, mikä tulee ottaa huomioon rannekipupotilaan hoidon seurantaa ja tutkimuksia pohdittaessa.

Potilaan tullessa vastaanotolle ensimmäisen kerran kipeän ranteen vuoksi on tarkkojen esitietojen selvittäminen tärkeää. Kipeytymistä edeltävät vammat ja käden rasituksen poikkeamat työssä ja vapaa-aikana tulee selvittää ja kirjata. Merkittävänä vammamekanismina voidaan pitää esimerkiksi kaatumista ojentetun käden varaan tai raskaan työkoneen tai putoavan esineen aiheuttamaa vääntöliikettä.

Tapaturmaan liittymättömän ranneoireiston alku on yleensä asteittainen ja rasituksen paheneva. Mikäli ranteessa on tukirakenteita heikentäviä tauteja kuten nivelrikko tai nivelsiteen degeneratiivinen repeämä, saattaa kipeytyminen liittyä normaalin tuntuiseen rasitukseen. Tällaisessa tilanteessa joudutaan usein arvioimaan, onko kipeytymiseen johtanut tapahtuma trauma vai ei. Tällä on merkitystä sekä hoidon että sosiaalietuuksien kannalta. Jos kyseessä on akuutti vamma, tähtää hoito vaurioituneen rakenteen toiminnan palauttamiseen tai korjaamiseen. Tällöin vaman voi myös tulkita työtapaturman seuraukseksi. Toisaalta jos kyseessä on sairaan nivelen tai nivelsiteen pettäminen normaalissa rasituk-

sessä, on hoito useimmiten oiretta lievittävää. Potilas tulkitsee ranteen kipeytymisen esimerkiksi taakan nostamisen yhteydessä herkemmin tapaturmaperäiseksi vaivaksi kuin sairauden ilmentymäksi, joten anamneesin tulee olla tältä osin selvä.

Kipu- ja särkyoireet saattavat liittyä tiettyyn liikkeeseen, esimerkiksi kyynärvarren kierto- liikkeeseen, ruuvaamiseen tai vasarointiin. Näiden tietojen perusteella voi olla helpompi etsiä oikeata vamma-kohtaa. Kipuun saattaa liittyä muita oireita, kuten turvotusta, liikevajautta tai sormien puutumista. Oireiden ja anamneesin perusteella voidaan kliinisessä tutkimuksessa keskittyä todennäköisimpiin syihin. Ranteen synoviittiin liittyvä kipu ja turvotus ovat aina viitteitä merkittävästä nivelongelmasta, jonka syy on selvitettävä.

Työperäisen rannekivun selvittelyissä kannattaa muistaa työolosuhteiden ja muuttuvien psyykkisten kuormitustekijöiden vaikutus muskuloskeletaalisiin kipuihin (Leroyer ym. 2006) sekä somatisoinnin osuus työperäisissä oireissa (Solidaki ym. 2010). Lyhyt seuranta ja työterveyshuollon kautta otettava yhteys työpisteeseen ovat suositeltavia toimia, jos ranteen kliinisessä tutkimuksessa ei todeta hälyttävää ja jos käy ilmi, että potilaan työolosuhteissa on tapahtunut muutoksia. Ammattitautilain perusteella rannekanavaoireyhtymä ja akuutti jännetuppitulehdus ovat mahdollisesti korvattavia sairauksia, ja niitä epäiltäessä työolosuhteiden selvitys kannattaa ohjata työterveyshuoltoon, mikäli mahdollista. Työperäinen rannekipu näyttää liittyvän fyysisesti raskaaseen työhön (Thomsen ym. 2007). Tietokoneella tai päätteellä työskentelyn ei todettu aiheuttavan rannekipua etenevässä seuranta- tutkimuksessa (Mikkelsen ym. 2011).



Rannekipupotilaan kliininen tutkimus

Ranteen kivun vuoksi tehtävässä kliinisessä tutkimuksessa tulee tutkia koko yläraaja alkaen kaularangasta, ellei kyseessä ole anamneesin perusteella selkeä ranteen vamma tai tavallinen sairaus, kuten hyytelörakkula (ganglio). Kaularangan, olkanivelen ja kyynärnivelen ongelmat liittyvät usein ranteen särky- ja rasisuoiresiin, ja ne tulee ottaa huomioon hoidossa.

Itse ranteen tutkiminen aloitetaan tarkastelulla. Kipeää rannetta verrataan terveeseen puoleen. Murtuman ja vaikean nivelsidevamman jälkitilat saattavat näkyä ranteen poikkeavana ryhtinä. Ranteen synoviittiin liittyy selvä turvotus. Tarkastelemalla voidaan havaita melko pienetkin hyytelörakkulamuutokset, kun käännetään rannetta fleksioon kädenselän puolta tutkittaessa ja päinvastoin kämmenpuolta tutkittaessa. Tyypillisesti hyytelörakkula on hiukan myötävä resistenssi. Se saattaa olla myös arka, ja anamneesissa mainitaan usein muutoksen koon vaihtelevan. Jos resistenssi on kova, se saattaa liittyä nivelrikkoon. Epätyypillisessä tilanteessa tulee ottaa huomioon kasvaimen mahdollisuus (Göransson ja Tukiainen 2000). Epäselvän tuumorimuutoksen koepunktiota ei tule tehdä. **TAULUKOSSA 1** on lueteltu tavalliset traumaan liittymättömän rannekivun syyt.

Rannevamman jälkitilat

Mikäli rannekkiputilaan anamneesi viittaa traumaattiseen syyhyn, vammamekanismin tunteminen helpottaa diagnostiikkaa. Ojennetun käden varaan kaatuminen aiheuttaa

TAULUKKO 1. Rannekivun traumaan liittymättömät syyt.

Nivelrikko ja niveltulehdus

Postrumaattinen nivelrikko
Idiopaattinen nivelrikko
Reumaattinen niveltulehdus
Muu synoviittia aiheuttava tauti

Jännetulehdus

Akuutti märkäinen tai krepitoiva jännetulehdus
Krooninen nesteilevä jännetulehdus
de Quervainin jännetuppitulehdus
Napsusormi

Hyytelörakkula

Jännetuppiperäinen
Ranneperäinen

Tuumorit

Pehmytkudoskasvaimet
Luun tai ruston kasvaimet

Avaskulaarinen nekroosi

Puolikuuluu, veneluu

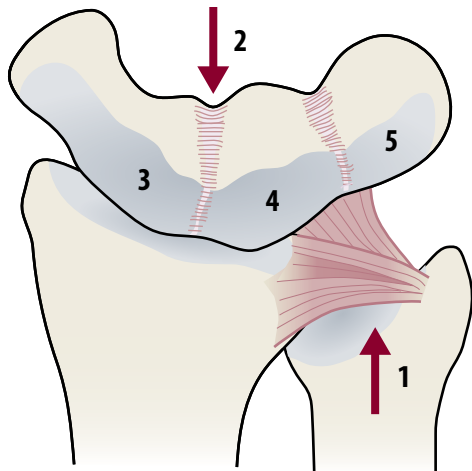
Hermopinne

Keskihermo, kyynärhermo tai värttinähermo

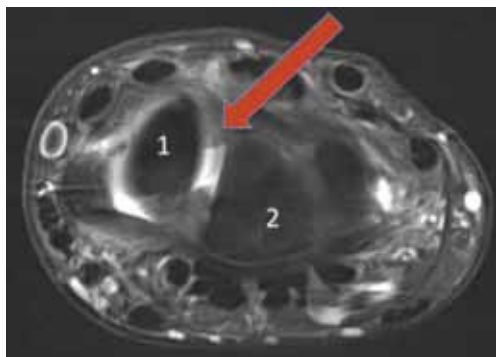
Muut rannekivun syyt

Kaularankaperäinen rannekipu
Lääkitys (statiinit)
Ylirasitusoireyhtymä

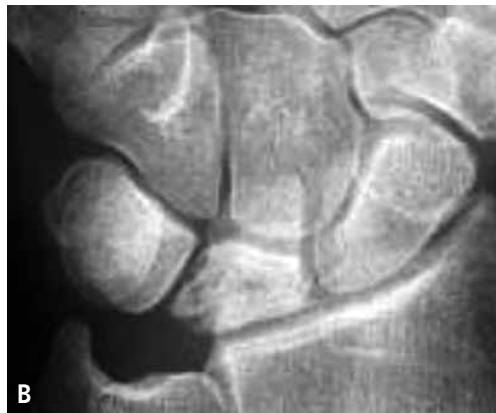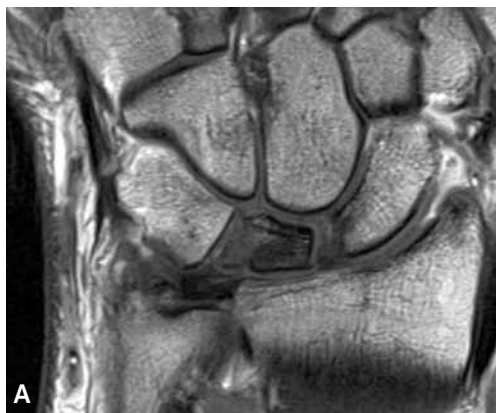
tavallisesti vamman, jossa ranne vaurioituu radiaalisyrgältään. Tyypivammana voidaan pitää veneluun murtumaa tai veneluuhun liittyvien nivelsiteiden vammaa sekä kolmioruston vauriota (**KUVA 1** ja **2**). Veneluun murtuman tai sen siteiden repeämän aiheuttama kipu keskittyy nuuskakuopan alueelle. Nivelsidevamman yhteydessä kipua on koko ranteen alueella. Oireina ovat rasisuskipu ja pettämisen tunne. Ranteen hallitsematon kiertoliike esimerkiksi porakoneen kiinnitarttumisen yhteydessä tai otteen livetessä taakkaa nostettaessa aiheuttaa puolestaan tyypillisesti kolmiorustokompleksin vaurioita (Morimoto ym. 2010). Ki-



KUVA 1. Tavallisimmin ranteessa vaurioituvat kolmiorustokompleksi (1) ja veneluun (3) ja puolikuuluun (4) välinen side (2). Puolikuuluun ja kolmioluun (5) välisen siteen vaurio on harvinaisempi.



KUVA 2. Magneettikuva tuoreesta veneluun ja puolikuuluun välisen siteen repeämästä. Väli on leventynyt, ja revennyt side näkyy turpeana (nuoli). 1. Veneluun 2. Puolikuuluun.



KUVA 3. Magneettikuva (A) ja röntgenkuva (B) 28-vuotiaan miehen vasemmasta ranteesta. Puolikuuluun on röntgenkuvassa skleroottinen ja kasaan painunut. Magneettikuvassa todetaan tyypillinen avaskulaarinen nekroosi.

puu tuntuu kyynärvarren kierto- ja kiertoliikkeessä, ja usein nostaminen kyynärvarsi supinaatioissa aiheuttaa kipua kyynärluun distaalipään seutuun. Kolmiorustovaurio voi johtaa alemman varttinä-kyynärluunivelen epästabiiliuteen, jolloin kyynärvarren kierto- ja kiertoliikkeessä tuntuu kivulias nujahdus eikä potilas pysty kuormittamaan kättä normaalisti.

Varsin tavallista on ranteen jääminen kivuliaaksi varttinäluun murtuman jälkeen. Syynä voi olla luun virheasento tai murtumaan liittyvä nivelsidevamma. Hoitoa vaativat nivelsidevammat liittyvät useimmiten suurienergiaisiin varttinäluun murtumiin. Jos oireet varttinäluun murtuman jälkeen jatkuvat hankalina yli vuoden, on niiden jatkohoito aiheellista. Virheasennon aiheuttamat oireet eivät näytä liittyvän potilaan ikään (Brogren ym. 2011). Mikäli epäillään nivelsidevammaa tai jos murtuma on luutunut huomattavan hankalaan virheasentoon, on potilas lähettävä nopeasti jatkohoitoarvioon (TAULUKKO 2).

Hoidon porrastus

Rannekipupotilaan perustutkimukset ja alkuvaiheen hoito kuuluvat perusterveydenhuoltoon, jolloin ongelmana on kiireellistä hoitoa vaativien potilaiden löytäminen. Traumaan liittymättömistä ranneongelmista kiireellistä hoitoa vaativat kasvaimet, akuutit niveltulehdukset sekä avaskulaarinen nekroosi (KUVA 3).

TAULUKKO 2. Rannekivun traumaattiset syyt.

Murtumat

Veneluun, puolikuuluun, värttinäluun murtuman jälkitilat, muut ranneluut

Rustovauriot

Nivelsidevammat

Veneluun ja puolikuuluun välisen nivelsiteen vauriot, muut harvinaisemmat nivelsidevammat
Kolmiorustokompleksin vammat

Muut vammat

Iskuvammojen jälkitilat, hermo- ja jännevammat

TAULUKKO 3. Rannekipupotilaan tutkimukset.

Perusterveydenhuollossa tehtävät tutkimukset

Natiiviröntgenkuvaus

PA-, sivu- ja taivutuskuvat

Kaikuvaus

Artriittikokeet

Jatkotutkimukset (erikoislääkäritaso)

Elektroneuromyografia

Magneettikuvaus

Tietokonetomografia

Ranteen tähytys

Rannenivelen jäykkyys ja kivuliaisuus ovat kliinisesti selviä viitteitä ranteen vakavasta sairaudesta, etenkin, jos kyseessä on nuori potilas. Hoitoviiveen estämiseksi perustutkimukset on tehtävä jo ensikäynnin perusteella. Lievissä tapauksissa ranteen tila voidaan tarkastaa esimerkiksi kahden viikon kuluttua seurantakäynnillä. Mikäli ranteen kipuoire on kehittynyt hitaasti eikä kliinisessä tutkimuksessa ilmene selvää toiminnanvajausta, voi potilasta hoitaa aluksi oireenmukaisesti käyttäen apuna rannetukea, tulehduskipulääkkeitä ja tarvittaessa fysioterapiaa. Hoidon teho tarkastetaan seurantakäynnillä 1–2 kuukauden kuluttua. Jos hoitovaste on puutteellinen, on tehtävä jatkotutkimuksia ja tarvittaessa ohjattava potilas käsikirurgin konsultaatioon (TAULUKKO 3).

Lopuksi

Traumaattisten ranneongelmien tutkiminen voi vaatia kiireellisiä jatkotutkimuksia erityi-

YDINASIA

- ▶ Potilas, jonka ranne on kivulias, jäykkä ja turvokissa, tulee ohjata perustutkimuksiin jo ensimmäisen käynnin yhteydessä.
- ▶ Kiireellistä hoitoa vaativat niveltulehdukset, kasvaimet ja avaskulaarinen nekroosi sekä tavallisimmat ranteen nivelsidevammat ja murtumat tulee tunnistaa, ja potilas on ohjattava jatkohoitoon ilman viiveitä.
- ▶ Ellei edellä mainittuja seikkoja ilmene, oireenmukainen hoito ja seuranta tulevat kyseeseen. Jos kipuoireet jatkuvat yli kuukauden ajan, on rannekipuun syy selvitettävä.
- ▶ Työperäisen rannekivun tutkiminen ja mahdollisen ammattitaudin arvioiminen kuuluu ensisijaisesti työterveyshuollon tehtäviin.
- ▶ Ranteen tavallisimmat leikkaushoitoa vaativat nivelsidevammat ovat kolmiorustokompleksin vaurio sekä veneluun ja puolikuuluun sidoksen repeämä.

sesti nivelsidevammoissa, jotka voivat johtaa nivelruston pysyvään vaurioon muutamien viikkojen kuluessa, jos vamma jää hoitamatta (Viljakka 2000). Veneluun murtuman diagnosoitongelma on yleensä hyvin tiedostettu. Kipsihoito ja seurantaröntgenkuvaus kahden viikon kuluttua vammasta ovat diagnoosimetodina korvautumassa magneettikuvauksella, jolla voidaan päästä diagnoosin heti. Sillä voidaan myös diagnosoida veneluun nivelsiteisiin liittyvät vammat toisin kuin röntgenkuvauksella. Magneettikuvauksen kokonaiskustannukset jäävät pienemmiksi, koska turhista kipsihoidoista päästään eroon (Hansen ym. 2009). ■

JOUNI HAVULINNA, LL, erikoislääkäri
TAYS, käsikirurgian klinikka

SIDONNAISUDET

Asiantuntijapalkkio (Potilasvakuutus, Vakuutusosoikeus)

KIRJALLISUUTTA

- Brogren E, Hofer M, Petranek M, Wagner P, Dahlin LB, Atroshi I. Relationship between distal radius fracture malunion and arm-related disability: a prospective population-based cohort study with 1-year follow-up. *BMC Musculoskelet Disord* 2011;12:9.
- Göransson H, Tukiainen E. Käden Kasvaimet. Kirjassa: Vastamäki M, Anttila S, toim. *Käsi­kirurgia*. Helsinki: Kustannus Oy Duodecim 2000, s. 188–207.
- Hansen TB, Petersen RB, Barckman J, Uhre P, Larsen K. Cost-effectiveness of MRI in managing suspected scaphoid fractures. *J Hand Surg Eur* 2009;34:627–30.
- Leroyer A, Edmé JL, Vaxevaoglou X, ym. Neck, shoulder and hand and wrist pain among administrative employees: relation to work-time organization and psychosocial factors at work. *J occup Environ Med* 2006;48:326–33.
- Mikkelsen S, Lassen CF, Vilstrup I, ym. Does computer use affect the incidence of distal arm pain? A one-year prospective study using objective measures of computer use. *Int Arch Occup Environ Health* 2011, ilmestynyt verkossa 24.11.2011.
- Morimoto H, Masatomi T, Murase T, Miyake J, Okada K, Yoshikawa H. Open repair of foveal avulsion of the fibrocartilage complex and comparison by types of injury mechanism. *J Hand Surg Am* 2010;35:1955–63.
- Solidaki E, Chatzi L, Bitsios P, ym. Work-related and psychological determinants of multisite musculoskeletal pain. *Scand J Work Environ Health* 2010;36:54–61.
- Thomsen JF, Mikkelsen S, Andersen JH, ym. Risk factors for hand-wrist disorders in repetitive work. *Occup Environ Med* 2007;64:527–33.
- Viijakka T. Käden ja ranteen nivelsidevammamat ja instabiliteetti. Kirjassa: Vastamäki M, Anttila S, toim. *Käsi­kirurgia*. Helsinki: Kustannus Oy Duodecim 2000, s. 331–45.

Summary

Sore wrist

A patient with a sore, stiff and swollen wrist should be referred to basic examination at the first consultation visit. Nontraumatic causes such as joint inflammation, tumors and avascular necrosis require urgent treatment. Symptomatic treatment and follow-up observation can be considered, if the anamnesis does not reveal anything indicative of severe joint disease or significant injury, and no clear-cut abnormalities are found in the wrist. Triangular fibrocartilage complex injuries and scaphoid/lunate ligament tear are the most common ligament injuries requiring surgical treatment.