Tatuoinnit – mitä lääkärin tulee tietää?

Viimeisten 20 vuoden aikana neulatatuointi on saavuttanut suuren suosion länsimaissa. Ihon koristaminen pistelemällä ihoon väripigmenttiä tai väriaineita ei kuitenkaan ole vaaratonta. Paikallisina iho-ongelmina voi ilmetä tulehduksia, yliherkkyyttä väriaineille, hyvän- tai pahanlaatuisia kasvaimia ja kroonisten sairauksien puhkeamista tatuoiduille ihoalueille. Neulatatuointi altistaa myös veriteitse tarttuville infektioille kuten C-hepatiitille ja bakteerisepsikselle. Vakavaa perussairautta potevien ja immunosuppressiivista lääkitystä saavien tulisi olla tietoisia tatuoinnin aiheuttamista terveysriskeistä.

Tatuoinnilla tarkoitetaan ihon koristamista pysyvillä kuvioilla, jotka tehdään pistelemällä ihoon väripigmenttiä tai väriaineita (Goldstein 2007). Neulatatuointia on harjoitettu tuhansia vuosia esteettisissä, uskonnollisissa, sosiaalisissa ja kulttuurisissa tarkoituksissa lähes jokaisen sivilisaation keskuudessa (Gilbert 2000, Kluger ja Thomas 2008). Lääketieteellisin indikaatioin tatuointeja on käytetty muun muassa dermatologiassa naamioimaan ihosairauksia, kuten vitiligoa ja pälvikaljua. Plastiikkakirurgiassa tatuoinnilla on voitu korvata nännipiha rintarekonstruktion jälkeen. Tatuoinnilla voi myös merkitä hoidettavan alueen sädehoidoissa, seurattavan kohdan endoskopian yhteydessä sekä kornean silmälääketieteessä (Vassileva ja Hristakieva 2007). Viimeisten 20 vuoden aikana "body art" eli kehonmuokkaus, mukaan lukien tatuoinnit ja lävistykset, on saavuttanut suurta suosiota erityisesti nuorison keskuudessa (Greif ym. 1999, Laumann ja Derick 2006, Stirn ym. 2006).

Tatuointikomplikaatioiden yleisyydestä ei ole tarkkaa tietoa. Kazandjieva ym. (2007) arvioivat tutkimuksessaan, että niitä esiintyy 2,1 %:ssa tatuoinneista (5/234), ja äskettäin Klügl ym. (2010) totesivat, että 6 % 3 411 tatuoidusta ihmisestä kärsi jatkuvista iho-ongelmista tatuoiduilla ihoalueilla. Kummassakaan tutkimuksessa ei mainita komplikaatioiden tyyppiä. Komplikaatiot ovat yleensä ihokomplikaatioita. Ne voivat olla akuutteja ja liittyä tatuointitapahtumaan, tai ne saattavat kehittyä vuosien kuluttua. Paikallisia komplikaatioita ovat muun muassa ihon infektiot, tatuointivärien aiheuttamat yliherkkyysreaktiot, dermatoosit ja ihokasvaimet (Kluger 2010a). Systeemisiä komplikaatioita ovat lähinnä virus- ja bakteeriinfektiot, kuten C-hepatiitti ja endokardiitit.

Epidemiologia

On arvioitu, että Yhdysvalloissa 7–20 miljoonalla ihmisellä on pysyvä tatuointi (Greif ym. 1999). Uusimman yhdysvaltalaisen tutkimuksen mukaan 18–50-vuotiaiden ikäluokassa 24 %:lla on vähintään yksi tatuointi ja puolella näistä enemmän kuin yksi tatuointi. Kahdeksalla prosentilla on sekä tatuointi että lävistys (Laumann ja Derick 2006). Saksalaisen tutkimuksen mukaan 14–93-vuotiailla tatuointien esiintyvyys oli 8,5 % (Stirn ym. 2006). Tatuointien yleisyydestä suomalaisessa väestössä ei ole olemassa tietoa, mutta on arvioitu noin joka kymmenennen eurooppalaisen olevan tatuoitu (Wenzel ym. 2009). Yhä useammin myös naiset hankkivat tatuoinnin, ja yli 90 %:ssa tapauksista tatuoidun ihmisen lähipiiriin kuuluu tatuoitu henkilö (Laumann ja Derick 2006). Valtaosa, yli 70 % tatuoinneista otetaan 18–22 vuoden iässä ja lähes 90 %:ssa tapauksista tatuointiliikkeessä (Greif ym. 1999, Laumann ja Derick 2006). Huolimatta tatuointien suosiosta kaikissa sosiaaliluokissa, niitä on enemmän alempien sosioekonomisten luokkien keskuudessa (Laumann ja Derick 2006, Stirn ym. 2006).

= Toimitus suosittelee erityisesti opiskelijoille = Artikkeli on avoin kaikille **Duodecim 2011;127:2383–92**

Komplikaatiot

Tatuointivärit ja -pigmentit. Yhdysvaltojen lääkevalvontaviranomainen FDA ei ole hyväksynyt tähän mennessä yhtään tatuointiväriä. Tatuoinnissa väriaineet muodostavat vain noin 50 % ihoon pistettävästä aineesta. Muita ainesosia ovat muun muassa säilytys- ja liuotinaineet, jotka muuntavat värin tatuointiin sopivaksi (Bäumler ym. 2003). Pigmenttien koostumus vaihtelee suuresti. Lähes kaikissa tatuointiväreissä on titaania, alumiinia, hiiltä ja happea. Muut aineet ovat metallioksideja ja atsovärejä, joilla saadaan aikaan haluttu värisävy (Timko ym. 2001, Schmitz ja Muller 2004, Beute ym. 2008, Forte ym. 2009). Kahdella eri väriaineella saattaa olla sama koostumus, ja toisaalta sama värisävy voi sisältää eri aineita. Jotkin väriaineet sisältävät allergisoivia aineita, kuten kromia, nikkeliä tai kobolttia, ja in vitro -tutkimusten perusteella potentiaalisesti toksisia tai jopa karsinogeenisia aineita (Vasold ym. 2008, Forte ym. 2009, Regensburger ym. 2010). Tatuointivärien pitoisuuden on arvioitu olevan ihossa keskimäärin jopa 2,53 mg/cm^2 (Engel ym. 2008). Tutkimukset tatuointivärien steriiliydestä ja pullojen uudelleen avaamiseen liittyvistä bakteerikontaminaatioista ovat tuloksiltaan ristiriitaisia (Baumgartner ja Gautsch 2010, Kluger ym. 2011c).

Muut kuin tulehdukselliset akuutit komplikaatiot. Tatuointi aiheuttaa tatuoitavalle ihoalueelle vaihtelevan tasoisen akuutin aseptisen tulehdusreaktion, johon kuuluu ihon punoitus (eryteema), induraatio, ödemaattinen ”peau d’orange” -ihoreaktio ja karvatuppien laajeneminen (Kluger ym. 2011b). Juuri tatuoitu ihoalue on kuumoittava ja aristava. Tatuoinnin reunat punoittavat ja ovat koholla ihosta. Alueen kipua on verrattu auringonpolttamaan. Petekiaalinen purppura ja hematooma ovat harvinaisia, ja niiden ilmaantumiseen vaikuttavat tatuoitavan yksilölliset ominaisuudet, tatuoijan taidot ja tatuoinnin paikka. Tatuoitu ihoalue paranee tavallisesti 2–3 viikon aikana (KUVA 1). Ensimmäisen viikon jälkeen tatuoidulle ihoalueelle muodostuu pinnallista karstaa epidermiksen kuoriutuessa tatuointiväriaineen vaikutuksesta (Kluger ym. 2011b). Alaraajojen turvotusta voi esiintyä jalkapöydän tai säären tatuoinnin jälkeen rasituksessa (Kluger ym. 2011a). Akuuttia ohimenevää imusolmukkeiden suurenemista voidaan todeta tatuoidun ihoalueen imuteiden laskukohdassa. Tatuoinnin leviäminen rajojensa yli (”blurry halo”, ”blue-foot” tai ”blow-out”) on harvinainen komplikaatio, joka johtuu tatuointivärin leviämisestä ihonalaiseen rasvakudokseen. Tämä komplikaatio voidaan hoitaa laserilla (Molenda ym. 2008). Tatuoijat

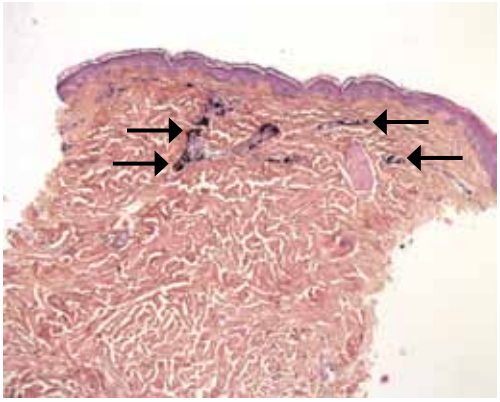

KUVA 1. Histologinen kuva normaalista tatuoinnista (kuva tri Sylvie Fraitag, Pariisi). Väripigmentit sijaitsevat dermiksen keskiosassa ja puuttuvat epidermiksestä (nuolet).

KUVA 2. Akuutti ekseema tatuoinnin paranemisvaiheessa, luultavasti reaktio käytettyyn hoitovoiteeseen (kuva tri Muriel Werber, Toulouse).

suosittelevat, että tatuointia rasvataan paranemisvaiheessa esimerkiksi dekspantenolia sisältävillä voiteilla. Ne voivat kuitenkin aiheuttaa akuutin kosketusihottuman (KUVA 2).

Paikalliset ja systeemiset infektiot. Tatuoidessa ihon suojaava pintakerros rikotaan ja altistetaan samalla tatuoitu alue infektioille (Long ja Rickman 1994, Kluger 2010a) (TAULUKKO 1). Yllättävää kyllä, akuutit pinnalliset pyogeeniset infektiot, kuten karvatupen tulehdus (follikuliitti), märkärupi (impetigo), ektyyma, furunkuloosi, ruusu (erysipelas) ja selluliitti, näyttävät olevan äärimmäisen harvinaisia. Tämä voi johtua siitä, että tatuoidut potilaat hakeutuvat lääkärin hoitoon vain vaikeissa infektiotilanteissa ja suurin osa infektioista paranee itsekseen kotikonstein. Riski sairastua vakavaan infektioon tatuoinnin seurauksena kasvaa, jos tatuointi tehdään epästeriilisti. Vuosina 2003–2004 todettiin Yhdysvalloissa useita tatuointien aiheuttamia MRSA-infektioita ja Uudessa-Seelannissa vakavia, kuolemaan johtavia selluliitteja (McLean ja D'Souza 2011). Ihoinfektio voi myös levitä paikallisesta systeemiseksi.

Mykobakteeri-infektioita on kuvattu erityisesti vankiloissa tehtyjen tatuointien yhteydessä mutta viime aikoina epidemioina myös länsimaisissa tatuointiliikkeissä. Puutteellinen aseptiikka on ollut syynä näihin ympäristön mykobakteeriflooraan kuuluvien *Mycobacterium chelonae-* ja *M. abcessus* -kantojen aiheuttamiin infektioihin. Virusinfektioita, papilloomaviruksen ja poxviruksen aiheuttamia syyliä ja ontelosyliä on kuvattu ilmaantuneen vaihtelevalla viiveellä (yhdestä kuukaudesta kymmeneen vuoteen) tatuoinnin ottamisesta. Näiden infektoiden syy on hämärän peitossa. Aiheuttajaksi on epäilty kontaminoituneita väriaineita tai välineitä. Todennäköisimmin syy on kuitenkin Köbnerin ilmiö, jossa ihosairaus tai infektio ilmaantuu vahingoittuneeseen kohtaan ihoa.

Koska tatuointivälineet ovat suorassa kosketuksessa veren ja ruumiin nesteiden kanssa, on arveltu, että tatuointi voi edesauttaa verikontaktissa tarttuvien tautien kuten B- ja C-hepatiittien leviämistä (Nishioka Sde ym. 2002). Jafari ym. (2010) havaitsivat, että tatuoitujen riski sairastua C-hepatiittiin on huomattavasti suurentunut. Lisääntynyt riski saada verikontaktissa tarttuva tauti on yhteydessä tatuointien lukumäärään ja jonkun muun kuin ammattilaisen tekemään tatuointiin. HIV:n tarttumisriskiä on ollut vaikeampi osoittaa (Nishioka Sde ym. 2002).

TAULUKKO 1. Tatuointeihin liittyviä akuutteja ja kroonisia tulehduksia.

Pyogeeniset infektiot
Karvatupen tulehdus, furunkuloosi, ruusu (erysipelas), nekrotisoiva faskiitti, kuolio (gangreeni)
Muut bakteeri-infektiot
Epätyypilliset mykobakteerit
Inokulaatiotuberkuloosi
Inokulaatiolepra
Inokulaatiosyfilis (ei esiinny enää nykyisin)
Jäykkäkouristus
Sankkeri
Virusinfektiot
Syylät (verruca vulgaris)
Ontelosyylä (molluscum contagiosum)
Herpesinfektiot
Sieni- ja parasiitti-infektiot
Silsa (tinea)
Leishmaniaasi
Tsygomykoosi
Sporotrikoosi
Blastomykoosi
Acremonium fungi -mysetooma

Tatuointipigmenttien ja -värien aiheuttamat yliherkkyysreaktiot. Väriaineen pistäminen ihoon voi aiheuttaa histologialtaan erityyppisiä ihoreaktioita. Mahdollisia ovat eksemaattiset, lymfohistiosyyttiset, likenoidiset, granulomatoottiset, sarkoidoosin tapaiset ja pseudolymfomatoottiset reaktiot (Kluger 2010a, Kluger ym. 2011b). Yliherkkyysreaktioiden tarkka määrä tai frekvenssi ei ole tiedossa, ja tapausten määrä on luultavasti huomattavasti raportoitua suurempi, koska potilaat hakeutuvat lääkäriin vain vaikeissa tapauksissa. Yliherkkyysreaktio saattaa tulla välittömästi tai vasta jopa 45 vuoden jälkeen.

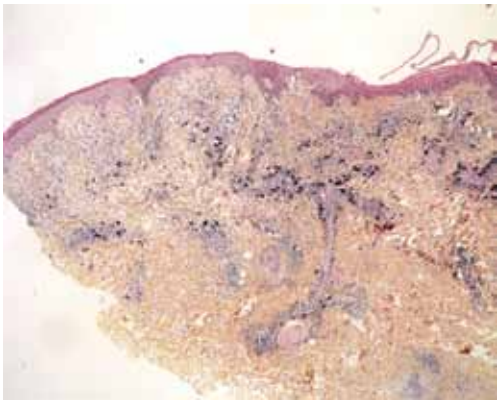

KUVA 3. Histologinen kuva punaisen väriaineen aiheuttamasta tulehdusreaktiosta.

KUVA 4. Infiltroituneita papuloita tatuoinnin keskellä (kuva tri René d'Agro, Menton, Ranska).

KUVA 5. Paikallinen kutina rajoittuu tatuoinnin oranssille värialueelle perhostatuoinnissa.

Punainen väriaine on yleisin reaktioiden aiheuttaja, mutta kaikki muutkin värit ovat aiheuttaneet reaktioita (KUVA 3). Oireet ovat epäspesifisiä ja vaihtelevia. Tavallisimpia oireita ovat aristus, turvotus, kutisevat tai kutiamattomat papulat tai nodulukset, kutina ja ihon kovettuminen (KUVAT 4 ja 5). Valoyliherkkyys voi olla ainoa oire tai liittyä muihin oireisiin. Ihobiopsialla ja histologisella tutkimuksella saadaan tarkka diagnoosi. Allergiatestit, kuten epikutaanitestit, voidaan tehdä, jos aiheuttajaksi epäillään väriainetta ja aineen koostumus on tiedossa.

Krooniset ihosairaudet tatuoiduilla ihoalueilla. Suuri joukko kroonisia ihosairauksia ilmaantuu vahingoittuneelle iholle tai arpiin (TAULUKKO 2). Riski on suurentunut, mikäli ihosairaus on aktiivinen potilaan ottaessa tatuoinnin, mutta leesioita voi ilmaantua milloin tahansa tatuoinnin ottamisen jälkeen. Toisinaan taudin ilmaantuminen tatuoidulle iholle on taudin ensimmäinen manifestaatio. Granulomatoottinen reaktio voi viitata sarkoidoosiin, ja likenoidisen reaktion (KUVA 6) ilmeneminen tatuoidulla ihoalueella edellyttää muiden ihoalueiden kuten suun ja sukupuolielinten tutkimista. Keloidit ovat harvinaisia tatuoiduilla ihoalueilla, mutta sellainen on ku-

TAULUKKO 2. Krooniset ihosairaudet, jotka voivat ilmaantua tatuoiduille ihoalueelle.

Sarkoidoosi
Psoriaasi
Diskoidi ja subakuutti lupus erythematosus (punahukka)
Ihon vaskuliitti
Vitiligo
Darierin tauti
Punajäkälä (lichen planus)
Valkojäkälä (lichen sclerosus et atrophicus)
Granuloma anulare
Perforoivat dermatoosit: granuloma anulare, perforoiva kollagenoosi
Rajoittunut skleroderma (morphea)
Tulehduksen jälkeinen sklerodermaa muistuttava reaktio
Pyoderma gangrenosum

KUVA 6. Likenoidinen reaktio punaiseen väriaineeseen (kuva tri Christophe Vermeulen, Annecy, Ranska).

vattu laserilla tehdyn karvanpoiston jälkeen; toimenpidettä ei voikaan suositella tehtäväksi tatuoidulle iholle (Kluger ym. 2009b).

Tatuoinnit ja ihosyöpä. Poikkeavasti pigmentoituneelle tai vaurioituneelle iholle tai iholuomen päälle tatuointia ei tulisi tehdä syöpäriskin vuoksi (Kluger ym. 2008a). Lisäksi tatuoinnit vaikeuttavat luomien ja erityisesti dysplastisten luomien kliinistä tarkkailua. Dermatoskopian luotettava suorittaminen on vaikeaa, koska tatuointipigmentit näkyvät sinimustina pisaroina (Kluger ja Thomas 2008). Tämän vuoksi on suositeltu, että melanooman suhteen riskiryhmässä olevat välttäisivät tatuointien ottamista. Tyypillisimmät ihosyövät tatuoiduilla ihoalueilla ovat melanooma, tyvisolusyöpä ja okasolusyöpä. Harvinaisempia ovat lymfooma ja sarkooma sekä potentiaalisesti pahanlaatuinen keratoakantooma (TAULUKKO 3) (Kluger ym. 2008c, Kluger 2010a). Paitsi pahanlaatuisia ihokasvaimia, tatuoiduilla alueilla tavataan myös hyvänlaatuisia muutoksia kuten rasvasyyliä (seborrooista keratoosia) ja dermatofibroomia (Kluger 2010a).

Pahanlaatuisten ihokasvainten patogeneesi tatuoiduilla alueilla on edelleen arveluiden varassa. Etiologisiksi tekijöiksi on arveltu tatuoinnin aiheuttamaa ihotraumaa ja koko elämän kestävää kroonista tulehdusreaktiota. Myös väriaineiden sisältämien potentiaalisesti toksisten ja karsinogeenisten aineiden on epäilty aiheuttavan syöpää. Niin ikään auringon UV-säteilyn lisääntynyttä vaikutusta ja potilaan geneettistä taustaa on epäilty selittäviksi tekijöiksi (Kluger ym. 2008c). Toistaiseksi on epäselvää, onko yhteys tatuoinnin ja ihosyövän välillä satunnainen vai liittyykö se yleisesti suurentuneeseen ihosyöpäriskiin myös nuorilla (Kluger ym. 2008c).

Tatuointeihin liittyviä erikoistilanteita

Tatuointi ja imusolmukkeet. Makrofagit kaappaavat tatuointivärien pigmenttejä, jotka kulkeutuvat imuteitä pitkin imusolmukkeisiin, myös lähisolmukkeita kauemmas. Useimmissa tapauksissa pigmentoituneet imusolmukkeet ovat oireettomia. Joskus tatuointi voi paranemisvaiheen aikana tai myöhemminkin aiheuttaa akuutin reaktiivisen lymfadenopatian palpoidessa tuntuvine imusolmukkeineen (Kluger ym. 2008b) (KUVAT 7 ja 8). Suurentuneet imusolmukkeet voivat olla kooltaan jopa kolmen senttimetrin kokoisia ja makroskoop-

TAULUKKO 3. Hyvän- ja pahanlaatuisia kasvaimia, joita on todettu tatuoiduilla ihoalueilla.

Pahanlaatuiset
Melanooma
Tyvisolusyöpä (basaliooma)
Okasolusyöpä (levyepiteelisyöpä)
Iholymfooma
Leiomyosarkooma
Dermatofibrosarcoma protuberans
Muutokset, jotka ovat potentiaalisesti pahanlaatuisia
Eruptiivinen tai yksittäinen keratoakantooma
Pseudoepiteliomatoottinen hyperplasia
Hyvänlaatuiset muutokset
Rasvasyylä (seborrooinen keratoosi)
Histiosytofibrooma
Epidermaalinen kysta
Milium

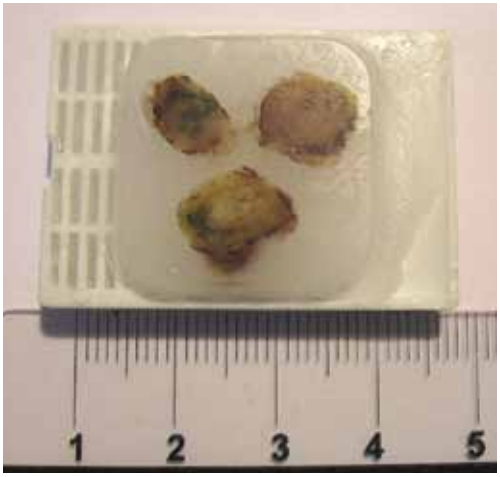

KUVA 7. Makroskooppisesti musta kainalon imusolmuke tatuoidulla potilaalla (Kluger ym. 2008c).

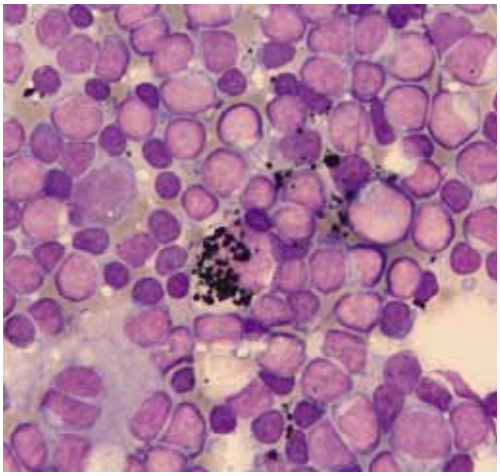

KUVA 8. Kainalon imusolmukkeen sytologinen kuva tatuoidulla potilaalla, alkuperäinen suurennos 1000-kertainen, May–Grünwald–Giemsa-värjäys (Kluger ym. 2008c).

pisesti tarkastellen mustia. Tämä voi johtaa väärään melanoomaepäilyyn. Imusolmukkeen histologisessa tutkimuksessa löydöksiä ovat kuitenkin reaktiivinen follikulaarinen hyperplasia ja sinushistiosytoosi merkkeinä reaktiivisesta lymfadenopatiasta (Kluger ym. 2008b). Epäiltäessä melanooman levinneen imusolmukkeisiin on aina suoritettava vartijasolmuketutkimus, jotta vältyttäisiin turhilta imusolmukealueen evakuoinneilta. Virhediagnoosien välttämiseksi tulisi lähetteessä aina mainita myös potilaan tatuoinnit.

Tatuointi ja kuvantaminen. Magneettikuvauksen (MK) aikana mustalla tai tummanruskealla väriaineella tatuoitu ihoalue voi kihelmöidä tai poltella. Useimmiten nämä tuntemukset eivät häiritse kuvantamista. Kova polttava kipu on joskus keskeyttänyt kuvauksen ja aiheuttanut toisen asteen palovammoja (Wagle ja Smith 2000). Ilmiö johtuu todennäköisesti mustan tai tummanruskean väriaineen rautaoksidia sisältävien väripigmenttien ferromagneettisista ominaisuuksista. Rautaa sisältävät väriaineet voivat luoda magneettikentässä sähkövirtaa, joka nostaa ihon lämpötilaa. Kudosten turpoaminen ja lämpötilan nousu voivat kestää jopa 48 tuntia tutkimuksen jälkeen (Armstrong ja Elkins 2005). Magneettikuvauksen ajaksi on suositeltu tatuoiduille ihoalueille viilentäviä kompresseja tai jääpakkauksia vähentämään kuvauksen aiheuttamaa lämpöä (Ratnapalan ym. 2004). Tatuoinnit voivat myös aiheuttaa magneettikuviin vääristymiä ja vaikeuttaa näin diagnoosin tekoa (Armstrong ja Elkins 2005).

Positroniemissiotomografiaa (FDG-PET) tulee tatuoiduilla tulkita erityisen huolellisesti. Tatuointiväri saattaa kulkeutua imusolmukkeisiin ja antaa vaikutelman pahanlaatuisesta prosessista. Tatuoinnit tulisi kirjata lähetteeseen yhtä huolellisesti kuin muu kliininen informaatio, jotta vääriltä positiivisilta löydöksiltä vältyttäisiin (Nam ym. 2007). Tatuointiväri imusolmukkeessa saattaa myös antaa vaikutelman kalsifioituneesta imusolmukkeesta (Honegger ym. 2004).

Tatuointi ja raskaus. The American Pregnancy Association suosittelee raskaana olevia naisia välttämään tatuoinnin ottamista. Ei ole vakuuttavaa tietoa siitä, miten tatuointivärit vaikuttavat sikiönkehitykseen, erityisesti ensimmäisten 12 raskausviikon aikana. Tatuointiin liittyviä ihokomplikaatioita, infektioita, allergisia reaktioita tai dermatooseja voi esiintyä myös raskaana olevilla (Kluger 2010b). Tatuoinnin leviämistä ja raskausarpia voi tulla ihon venymisen seurauksena, varsinkin vatsan ja rintojen alueella. Tatuointi on huomioitava myös sektioviiltoa suunniteltaessa. Alaselän alueella sijaitsevista tatuoinneista on käyty

KUVA 9. Lumbaalialueen tatuointi ei saisi olla vasta-aihe epiduraalipuudutukselle.

KUVA 10. Psoriaasin puhkeaminen punaiselle värialueelle infliksimabilääkityksen aikana. (Kluger ym. 2009b).

vilkasta keskustelua, koska on epäilty, että väriainepigmenttiä voisi joutua epiduraalitilaan puudutuksen yhteydessä (KUVA 9) (Douglas ja Swenerton 2002, Kuczkowski 2004). Nykykäsityksen mukaan epiduraalianestesia ei kuitenkaan ole vasta-aiheinen tatuoiduilla (Kluger ym. 2007, Sleth 2007, Sleth ym. 2010, Kluger 2011c). Suositellaan, että tatuoinnin läpi ei pistettäisi. Mikäli tämä ei ole mahdollista, pisto tulisi tehdä kohtisuoraan ihon läpi.

Tatuoinnit ja synnynnäiset sydänviat. Tatuoinnin on todettu aiheuttaneen endokardiitin synnynnäistä läppävikaa sairastavalle potilaalle (Tse ym. 2009). Näiden potilaiden ja tatuoijien valistaminen mahdollisista infektio-ongelmista on tärkeätä, koska potilaat eivät miellä lävistysten ja tatuointien ottamista riskitoimenpiteiksi. Tämän vuoksi potilaat eivät kerro lääkärilleen kehonmuokkausaikeistaan. Kaikki potilaat, joilla on todettu sydämen sivuääni jossain elämän vaiheessa, tulisi tutkia huolellisesti ennen tatuoinnin ottamista. Potilaan, jolla on tiedossa oleva synnynnäinen sydänvika, tulisi kertoa lääkärilleen tatuointisuunnitelmastaan ja kuvan paikasta (suun tai sukupuolielinten limakalvot vs iho) saadakseen lisätietoja ja ohjeet mikrobilääkeprofylaksiin. Potilaan tulisi lisäksi kertoa tatuoijalle sydäntaudistaan, jotta toimenpide suoritettaisiin mahdollisimman aseptisesti. Paikallisen tulehduksen välttämiseksi tatuoitu alue tulisi pestä vedellä ja miedolla pesunesteellä kahdesti päivässä, kunnes alue on täysin parantunut (Satchithananda ym. 2001).

Immunosuppressiivisista lääkkeistä TNF-alfan estäjät (infliksimabi, adalimumabi) voivat lisätä ihoinfektioiden riskiä, hidastaa paranemista ja johtaa psoriaasin puhkeamiseen tatuoidulle ihoalueelle (KUVA 10) (Kluger ym. 2009a). Akuuttia myelooista leukemiaa sairastava nuori potilas sai tatuoinnin seurauksena kuolemaan johtaneen ecthyma gangrenosumin tai pyoderma gangrenosumin (Tendas ym. 2010). Nuorille immunosuppressiivista lääkitystä saaville potilaille tulisi kertoa lääkkeisiin ja tatuointiin liittyvistä riskeistä, haittavaikutuksista, sopivasta ajankohdasta tatuoinnin ottamiseen ja tatuointiliikkeen aseptiikan tärkeydestä. Lääkärin tulisi ennakoida tilanne keskustelemalla potilaan kanssa hänen tatuointitoiveistaan sekä neuvoa ajankohdan valitsemisessa ja parhaan mahdollisen aseptiikan saavuttamisessa.

Verenvuototauteja sairastavilla tatuoimisen aikana saattaa esiintyä verenvuotoa ja joskus tatuoidun ihon alle muodostuu hematooma. Näiden potilaiden tulisi keskustella ennen tatuoinnin hankkimista hematologinsa kanssa verenvuototaudin aiheuttamista riskeistä sekä tatuoinnin paikasta ja sen koosta. Oman koke-

YDINASIAT

- Neulatatuointiin liittyvistä komplikaatioista yleisimpiä ovat pigmenttien ja väriaineiden aiheuttamat yliherkkyysreaktiot.
- Granulomatoottisen reaktion tatuoidulla ihoalueella tulisi johtaa sarkoidoositutkimuksiin.
- Krooninen ihosairaus, joka voi ilmaantua ihon vauriokohtiin (Köbnerin ilmiö), voi puhjeta myös tatuoidulle ihoalueelle.
- Ihosyövät tatuoidulla iholla ovat nykytietämyksen mukaan sattumia.

muksemme mukaan von Willebrandin tautia sairastavan potilaan lonkkatatuointi sujui mainiosti, lukuun ottamatta pientä hematoomaa.

Tatuointiin liittyvien reaktioiden hoito. TAULUKOSSA 4 on esitetty tatuointiin liittyvien reaktioiden diagnostiikka ja hoito. Jos potilas on saanut tatuointiväreistä reaktion, hänen tulisi välttää tatuointia samalla värillä, vaikka väriaine olisi eri valmistajalta. Ristireagoinnin riski on olemassa. Lisäksi potilasta tulisi varoittaa siitä, että on mahdotonta ennustaa, saako hän reaktion jostain toisesta väristä, koska väriaineiden koostumukset ovat samankaltaisia. Tatuoinnista aiheutunut kosketusallerginen reaktio hoidetaan vahvoilla (III- tai IV-luokan) glukokortikoidivoiteilla, takrolimuusilla tai paikallisilla glukokortikoidiruiskeilla.

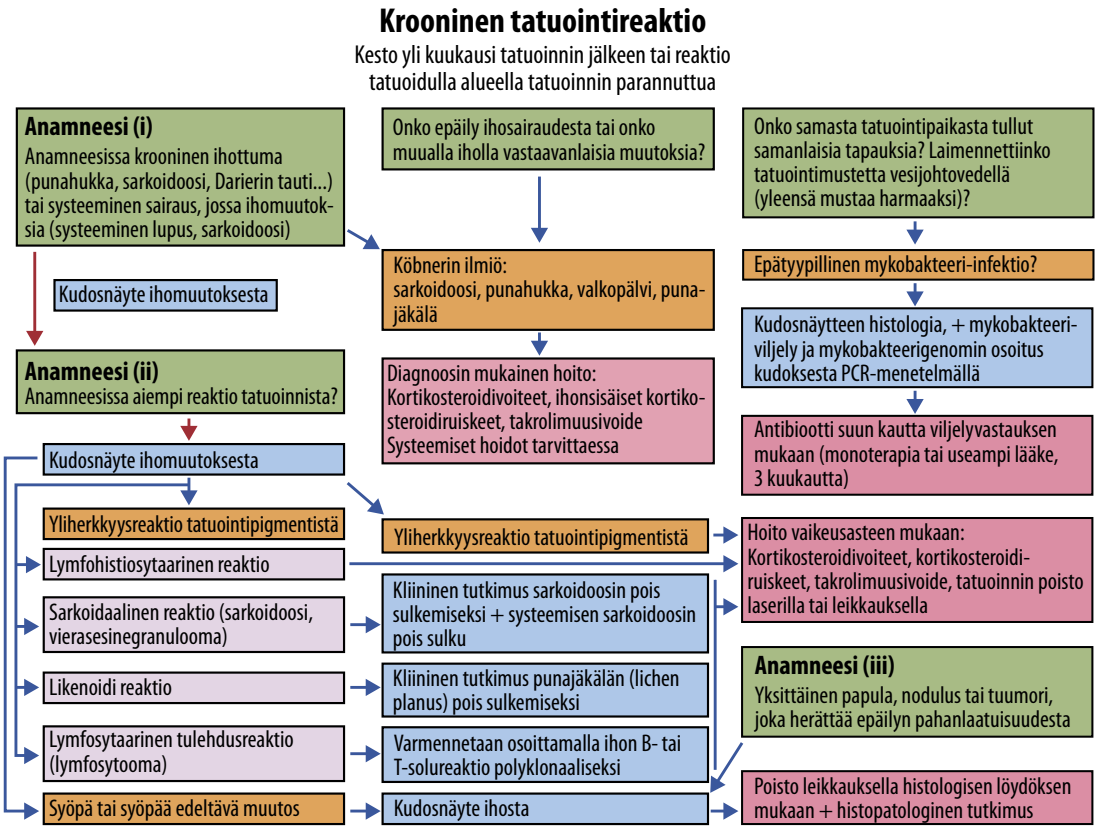

TAULUKKO 4. Tatuointiin liittyvien reaktioiden diagnostiikka ja hoito. Vihreissä laatikoissa ovat kliiniset tiedot, sinisissä laatikoissa tutkimukset, oransseissa laatikoissa diagnoosit, vaalean violeteissa laatikoissa yliherkkyysreaktiot ja punaisissa laatikoissa hoito. Punainen nuoli kuvaa ei-vastausta ja sininen nuoli kyllä-vastausta.

Jos reaktio ei sammu, voi potilas pyytää tatuoinnin poistoa, joka tehdään kirurgisesti tai CO_2- tai Q-switched Nd:YAG -laserilla. Laserpoiston suhteen on syytä olla varovainen, sillä Zemtsov ym. (1997) kuvasivat yleistyneen allergisen reaktion CO_2-laserilla tehdyn poiston jälkeen. Ihon infektiot, dermatoosit ja kasvaimet tulee hoitaa yleisten hoitolinjojen mukaan aiheuttajasta riippumatta.

Lopuksi

Koska tatuoinnit näyttävät tulleen jäädäkseen – halusimmepa sitä tai emme – niiden ottaminen täytyy tehdä mahdollisimman turvalliseksi. Tatuointiin liittyvien infektoiden ehkäisemiseksi tatuoijien tietoja aseptisesta työskentelystä ja neulojen välityksellä veriteitse leviävistä infektioista olisi lisättävä. Tatuointiliikkeiden ja tatuoijien olisi hyvä pitää asiakasrekisteriä ja kertoa asiakkailleen tatuointiin liittyvistä riskeistä. Heidän tulisi myös ilmoittaa tatuointeihin liittyvistä komplikaatioista terveysviranomaisille. Erityisesti nuorille suunnattua tiedottamista tulisi lisätä, jotta he hankkisivat tatuoinnin mahdollisimman turvallisesti. Lääkärien tulisi harkita C-hepatiitin testausta tatuoiduilla potilailla oireiden perusteella. Suurin osa tatuointeihin liittyvistä komplikaatioista, infektioita lukuun ottamatta, on ennalta arvaamattomia. Ne voivat ilmetä milloin vain tatuoidun elinaikana. Nykyinen tatuoitu sukupolvi koostuu 20–35-vuotiaista. Tulevat vuodet näyttävät, lisääntyykö komplikaatioiden ilmaantuvuus suhteessa tatuoitujen määrään. Pahimmassa tapauksessa tulevaisuudessa voi ilmaantua ihosyöpäepidemia tatuointivärien myöhäisten toksisten ja karsinogeenisten lisäaineiden vuoksi. ■

* * *

Kiitämme dermatologi Leila Jeskasta kommenteista käsikirjoitusvaiheessa ja taulukon 4 tarkistuksesta.

NICOLAS KLUGER, erikoislääkäri
HYKS, iho- ja allergiasairaala

VIRVE KOLJONEN, dosentti, erikoislääkäri
Töölön sairaala, plastiikkakirurgian klinikka

ANNAMARI RANKI, professori, ylilääkäri
HYKS, iho- ja allergiasairaala

SIDONNAISUUDET
Nicolas Kluger: Ei sidonnaisuuksia
Virve Koljonen: Ei sidonnaisuuksia
Annamari Ranki: Asiantuntijapalkkio (Leo Pharma)

Summary

Tattoos – what the physician needs to know?
During the last 20 years needle tattooing has gained great popularity in the Western countries. However, introduction of color pigments or dyes into the skin is not harmless. Local skin problems may be manifested as inflammation, hypersensitivity to dyes, benign or malignant tumors or onset of chronic diseases on tattooed skin areas. Needle tattooing also predisposes to rare but potential blood-borne infections such as hepatitis C and bacterial sepsis. Anyone having a severe primary disease or being under immunosuppressive medication should be aware of the health risks of tattooing.

KIRJALLISUUTTA

• Armstrong ML, Elkins L. Body art and MRI. Am J Nurs 2005;105:65–6.
• Baumgartner A, Gautsch S. Hygienic-microbiological quality of tattoo- and permanent make-up colours. Journal für Verbraucherschutz und Lebensmittelsicherheit 2010; DOI 10.1007/s00003-010-0636-5.
• Bäumler W, Vasold R, Lundsgaard J, ym. Chemical used in tattooing and permanent make up products. Kirjassa: Papameletiou SD, Zenie A, toim. Workshop on technical/scientific and regulatory Issues on the safety of tattoos, body piercing and of related practices. European Commission. Ispra, VA 2003, s. 21–36.
• Beute TC, Miller CH, Timko AL, ym. In vitro spectral analysis of tattoo pigments. Dermatol Surg 2008;34:508–15.
• Douglas MJ, Swenerton JE. Epidural anesthesia in three parturients with lumbar tattoos: a review of possible implications. Can J Anaesth 2002;49:1057–60.
• Engel E, Santarelli F, Vasold R, ym. Modern tattoos cause high concentrations of hazardous pigments in skin. Contact Dermatitis 2008;58:228–33.
• Forte G, Petrucci F, Cristaudo A, ym. Market survey on toxic metals contained in tattoo inks. Sci Total Environ 2009;407:5997–6002.
• Goldstein N. Tattoos defined. Clin Dermatol 2007;25:417–20.
• Greif J, Hewitt W, Armstrong ML. Tattooing and body piercing. Body art practices among college students. Clin Nurs Res 1999;8:368–85.
• Honegger MM, Hesseltine SM, Gross JD, ym. Tattoo pigment mimicking axillary lymph node calcifications on mammography. AJR Am J Roentgenol 2004;183:831–2.
• Jafari S, Copes R, Baharlou S, ym. Tattooing and the risk of transmission of hepatitis C: a systematic review and meta-analysis Int J Infect Dis 2010;14: e928–40.
• Kluger N. Cutaneous complications related to permanent decorative tattooing. Expert Rev Clin Immunol 2010(a);6:363–71.
• Kluger N. Body art and pregnancy. Eur J Obstet Gynecol Reprod Biol 2010(b);153:3–7.
• Kluger N, Catala D, Thibaut I. Naevus and tattooing: a matter of concern. J Eur Acad Dermatol Venereol 2008(a);22:767–8.
• Kluger N, Cohen-Valensi R, Nezri M. Black lymph nodes – and a colourful skin. Lancet 2008(b);371:1214.
• Kluger N, Debu A, Girard C, ym. Psoriasis sur tatouage. Presse Med 2009(a);38:338–9.
• Kluger N, Hakimi S, Del Giudice P. Keloid occurring in a tattoo after laser hair removal. Acta Derm Venereol 2009(b);89:334–5.
• Kluger N, Hubiche T, Del Giudice P. Tattoo – induced edema of the lower limbs mimicking cellulitis: report of two cases. Int J Dermatol 2011(a), doi: 10.1111/j.1875-595X.2011.04901.x
• Kluger N, Phan A, Debarbieux S, ym. Skin cancers arising in tattoos: coincidental or not? Dermatology 2008(c);217:219–21.
• Kluger N, Plantier F, Moguelet P, ym. Tattoos: Natural history and histopathology of cutaneous reactions. Ann Dermatol Venereol 2011(b);138:146–54.
• Kluger N, Sleth JC, Guillot B. Lumbar tattoos and lumbar puncture: the emperor's new clothes? Can J Anaesth 2007;54:855.
• Kluger N, Terru D, Godreuil S. Bacteriological and fungal survey of commercial tattoo inks used in daily practice in a tattoo parlour. J Eur Acad Dermatol Venereol 2011(c);25:1230–1.
• Kluger N, Thomas L. The dragon with atypical mole syndrome. Arch Dermatol 2008;144:948–9.
• Kuczkowski KM. Labour analgesia in a parturient with lumbar tattoo: a routine management? or not? Can J Anaesth 2004;51:93; author reply 93.
• Laumann AE, Derick AJ. Tattoos and body piercings in the United States: a national data set. J Am Acad Dermatol 2006;55:413–21.
• Long GE, Rickman LS. Infectious complications of tattoos. Clin Infect Dis 1994;18:610–9.
• McLean M, D'Souza A. Life-threatening cellulitis after traditional Samoan tattooing. Aust N Z J Public Health 2011;35:27–9.
• Molenda MA, Gehris RP, Jukic DM, ym. Blue foot: an unusual complication of tattoo and successful treatment with a QS-Nd:YAG laser. Dermatol Surg 2008;34:947–9.
• Nam H, Smith S, Laing R. A pitfall of 18-fluorodeoxyglucose-PET in a patient with a tattoo. Lancet Oncol 2007;8:1147–8.
• Nishioka Sde A, Gyorkos TW, Joseph L, ym. Tattooing and risk for transfusion-transmitted diseases: the role of the type, number and design of the tattoos, and the conditions in which they were performed. Epidemiol Infect 2002;128:63–71.
• Ratnapalan S, Greenberg M, Armstrong D. Tattoos and MRI. AJR Am J Roentgenol 2004;183:541.
• Regensburger J, Lehner K, Maisch T, ym. Tattoo inks contain polycyclic aromatic hydrocarbons that additionally generate deleterious singlet oxygen. Exp Dermatol 2010;19:e275–81.
• Satchithananda DK, Walsh J, Schofield PM. Bacterial endocarditis following repeated tattooing. Heart 2001;85:11–2.
• Schmitz I, Muller KM. Elemental analysis of tattoo dyes-is there a potential risk from tattoo dyes? J Dtsch Dermatol Ges 2004;2:350–3.
• Sleth JC. Epidural anaesthesia and lumbar tattoo. Histology of tattoo: the missing link? Ann Fr Anesth Reanim 2007;26:266–7.
• Sleth JC, Guillot B, Kluger N. Lumbar tattoos and neuraxial anaesthesia in obstetrics: practice survey in Languedoc-Roussillon, France. Ann Fr Anesth Reanim 2010;29:397–401.
• Stirn A, Hinz A, Brahler E. Prevalence of tattooing and body piercing in Germany and perception of health, mental disorders, and sensation seeking among tattooed and body-pierced individuals. J Psychosom Res 2006;60:531–4.
• Tendas A, Niscola P, Barbati R, ym. Tattoo related pyoderma/ectyma gangrenous as presenting feature of relapsed acute myeloid leukaemia: An exceptionally rare observation. Injury 2011;42:546–7.
• Timko AL, Miller CH, Johnson FB, ym. In vitro quantitative chemical analysis of tattoo pigments. Arch Dermatol 2001;137:143–7.
• Tse D, Khan S, Clarke S. Bacterial endocarditis complicating body art. Int J Cardiol 2009;133:e28–9.
• Wagle WA, Smith M. Tattoo-induced skin burn during MR imaging. AJR Am J Roentgenol 2000;174:1795.
• Vasold R, Engel E, Konig B, ym. Health risks of tattoo colors. Anal Bioanal Chem 2008;391:9–13.
• Vassileva S, Hristakieva E. Medical applications of tattooing. Clin Dermatol 2007;25:367–74.
• Wenzel S, Landthaler M, Baumler W. Recurring mistakes in tattoo removal. A case series. Dermatology 2009;218:164–7.
• Zemtsov A, Wilson L, CO_2 laser treatment causes local tattoo allergic reaction to be generalized. Acta Derm Venereol 1997;77:497.