

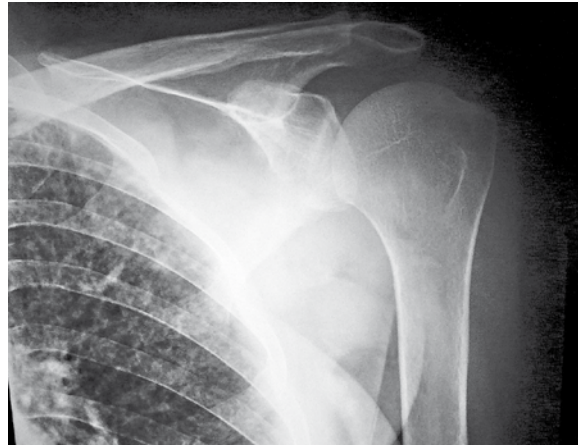


Reumaatikko maahanmuuttajana

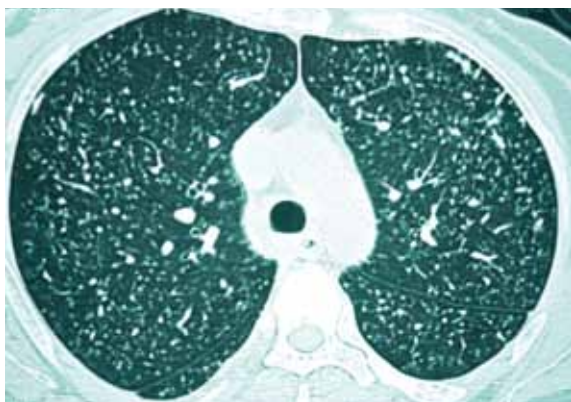
Potilas on 23-vuotias Yhdistyneisiin Arabiemiirikuntiin muuttanut palestiinalainen nainen, joka sairastaa lastenreumaa. Hänellä on ollut vaivoja useassa nivelessä, eikä aikaisempi hoito vaikuta onnistuneen hyvin. Lääkityksenä ovat olleet tulehduskipulääkkeet ja niiden lisänä kortikosteroidi vaihtelevin annoksin. Solunsalpaajia tai biologisia lääkkeitä potilas ei ole kotimaassaan saanut.

Tutkimuksen aikaan sormien nivelet olivat suhteellisen hyvässä kunnossa, mutta molemmissa ranteissa oli pitkälle edennyttä pikkunivelten tuhoa ja virheasentoja. Oireet olivat viime aikoina lisääntyneet kyynärnivelissä ja erityisesti vasemmassa olkanivelessä.

Olkapään röntgenkuvan (**KUVA**) perusteella päästiin diagnoosin jäljille. Mistä oli kysymys? Vastaus sivulla 2076.



Reumaatikko maahanmuuttajana



Olkapääkuvassa huomio kiinnittyi keuhkojen nodulaariseen kuvioitukseen. Potilaalle tehtiin keuhkojen tietokonetomografia, ja siinä näkyi miliaarinen kuvioitus molemmissa keuhkoissa (**KUVA**). Miliaarinen tuberkuloosi varmistui myöhemmissä tutkimuksissa.

Reuman hoidossa käytettävät lääkkeet lisäävät infektioriskiä (Repo ym. 2009). Solunsalpaajia tai uusia tulehduksille altistavia biologisia lääkkeitä potilas ei ollut käyttänyt, mutta kortikosteroidihoito vaihtelevin annoksina oli ollut pitkäaikainen.

Yhdistyneissä Arabiemiirikunnissa kuten Suomessakin tuberkuloosi on suhteellisen

harvinainen alkuperäisen väestön keskuudessa mutta sitä esiintyy paljon maahanmuuttajilla. Sosiaali- ja terveysministeriö (2009) on viime vuonna julkaissut uusitut ohjeet maahanmuuttajien terveystarkastuksista. Suuren riskin maista tuleville pitää ohjeen mukaan tehdä keuhkojen röntgenkuvaus alkuhaastattelun yhteydessä tai heti sen jälkeen.

On hyvä muistaa, että latentin tuberkuloosin yleisyyden takia maahanmuuttajien tuberkuloositapauksia paljastuu lisää vielä ensimmäisten maassaolovuosien aikana huolimatta maahan tullessa tehtävästä terveystarkastuksesta (Rajalahti ym. 2005). Näin kävi tämänkin potilaan tapauksessa. ■

KIRJALLISUUTTA

- Rajalahti I, Katila M-L, Kirstilä P, ym. Riskiryhmiin kohdistuva tuberkuloosin torjunta. *Suom lääkäril* 2005;12-13:1415-22.
- Repo H, Salonen JH, Leirisalo-Repo M. Nivelreuman biologisten lääkkeiden varjopuolena infektiot lisääntyvät. *Duodecim* 2009;8:697-705.
- Sosiaali- ja terveysministeriö. Pakolaisten ja turvapaikanhakijoiden infektio-ongelmien ehkäisy. Sosiaali- ja terveysministeriön julkaisuja 2009:21.

JUKKA LEHTOVIRTA, Consultant radiologist
jlehtovirta@alainhospital.ae
Al Ain Hospital
Al Ain, UAE