Antti Koivusalo ja Mikko Pakarinen

Ruokatorviatresia – hoito, komplikaatiot ja pitkäaikaisongelmat

Ruokatorviatresia on ruokatorven yleisin synnynnäinen poikkeavuus, ja se todetaan yhdellä 3 500:sta elävänä syntyneestä. Noin 85 % atresioista korjataan ensimmäisinä elinpäivinä tehdyllä ruokatorviliitoksella. Atresioissa, joissa ruokatorven alaosa ei muodosta fisteliä henkitorveen, ruokatorven päiden välinen etäisyys on tavallisesti niin pitkä, että ne joudutaan korjaamaan viivästetyllä ruokatorviliitoksella tai ruokatorven rekonstruktiolla. Myöhäisrekonstruktiota voidaan tarvita myös ruokatorviliitoksen komplikaatioiden vuoksi. Vaikka korjausleikkauksen jälkeen ruokatorven liikehäiriö, gastroesofageaalinen refluksi sekä hengitysteiden pehmeys ja yliärtyvyys aiheuttavat vaihtelevaa sairastavuutta, ruokatorviatresiapotilaiden elämänlaatu on yleensä hyvä. Aikuisiän seurannassa tulee huomioida potilaiden liitännäiskehityshäiriöt, hengitystieoireilu, refluksi ja taipumus ruokatorven limakalvomuutoksille. Konsultaatioyhteys lastenkirurgiin helpottaa onnistunutta seurantaa.

Ruokatorviatresia on yleisin ruokatorven synnynnäinen poikkeavuus. Se korjataan lähes aina vastasyntyneenä tai viimeistään imeväisiässä. Hoidon tärkein päämäärä on saada aikaan ruokatorvi, jonka toiminta mahdollistaa syömisen. Ruokatorven kirurgisen korjauksen jälkeen gastroesofageaalinen refluksi, ruokatorven pysyvä liikehäiriö sekä hengitysteiden poikkeava pehmeys ja ärtyvyys altistavat voimakkuudeltaan vaihtelevalle mutta koko elämän kestävälle sairastavuudelle. Potilaiden seurannan päämäärä on tämän sairastavuuden tunnistaminen ja hoito.

Epidemiologia ja etiologia

Ruokatorviatresian ilmaantuvuus on noin 1/3 500 elävänä syntynyttä (1), joten Suomessa syntyy vuosittain 15–20 ruokatorviatresiasta kärsivää lasta. Ruokatorviatresian syntyä ei ole täysin selvitetty, mutta sen uskotaan johtuvan sikiön etusuoliaihion poikkeavasta jakaantumisesta. Etusuoliaihiosta saavat alkunsa ruokatorven lisäksi hengitystiet. Ruokatorviatresia on liitetty useisiin geenivirheisiin ja kromosomipoikkeavuuksiin. Kuitenkin vain hieman yli 10 %:lla potilaista on voitu osoittaa ruokatorviatresialle altistava geenivirhe. Ruokatorviatresian ilmaantuvuusriski sisaruksilla on noin 1 % (2).

Ruokatorviatresian anatomiset tyypit ja ennustetekijät

Yleisimmin käytetyn Grossin luokittelun mukaan kuusi ruokatorviatresian anatomista tyyppiä yleisyysjärjestyksessä ovat C- (85 %), A- (8 %), E- (3 %), B- (2 %), D- (1 %) ja F-tyyppi (1 %) (**KUVA 1**) (3). Ennustetekijöiden merkitys on vähenemässä, koska eloonjäämisen todennäköisyys kaikki potilaat huomioidenkin on noin 95 %. Aiemmin eloonjäämistä ennustettiin yleisesti Spitzin luokituksella, jossa eloonjäämisen todennäköisyys luokassa I (syntymäpaino > 1 500 g, ei merkittävää sydänvikaa) on 97 %, luokassa II (syntymäpaino < 1 500 g tai merkittävä sydänvika) 59 % ja luokassa III (syntymäpaino < 1 500 g ja merkittävä sydänvika) 22 % (4).

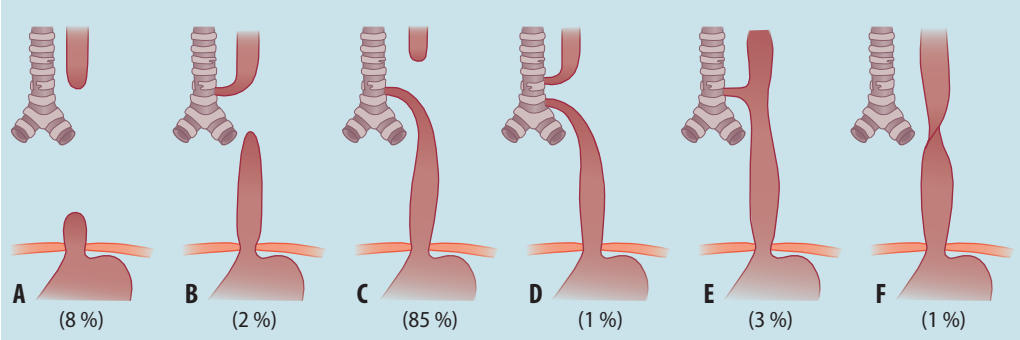

KUVA 1. Ruokatorviatresian A–F-tyypit Grossin luokituksen mukaan ja niiden yleisyydet. A) Henkitorvifistelitön ruokatorviatresia; sekä ruokatorven yläosa että alaosa ovat umpipusseja ja erillään toisistaan. **B)** Ruokatorviatresia, jossa ruokatorven yläosa liittyy fistelinä henkitorveen. **C)** Ruokatorviatresia, jossa yläosa on umpipussi ja alaosa liittyy fistelinä henkitorveen. **D)** Sekä ruokatorven ylä- että alaosa liittyvät henkitorveen. **E)** Henkitorvifisteli ilman varsinaista ruokatorven atresiaa. **F)** Ruokatorven synnynnäinen ahtautuma.

Liitännäisanomaliat

Yli puolella ruokatorviatresiapotilaista on jokin liitännäiskehityshäiriö. Sydänvikoja esiintyy 20 %:lla, muita ruuansulatuskanavan kehityshäiriöitä 15 %:lla, urogenitaalianomalioita 15 %:lla, tukielinvikoja yli 50 %:lla, kasvojen ja pään alueen epämuodostumia (muun muassa suulakihalkio, nenänieluaukon atresia, korva-anomaliat) 15 %:lla, keskushermoston epämuodostumia 5 %:lla ja kromosomiston poikkeavuuksia (muun muassa trisomia 21, 18 ja 13) 5 %:lla. Yksittäisillä ruokatorviatresiapotilailla tavataan lukuisia erilaisia oireyhtymiä kuten CHARGE (coloboma, heart anomaly, choanal atresia, retardation, genital and ear anomalies/deafness). Ruokatorviatresia liittyy lisäksi keskeisesti VACTERL (vertebral, anal, cardiovascular, tracheoesophageal, renal, limbs) -kehityshäiriösekvenssiin. VACTERL-assosiaatio todetaan noin 20 %:lla ruokatorviatresiapotilaista (5).

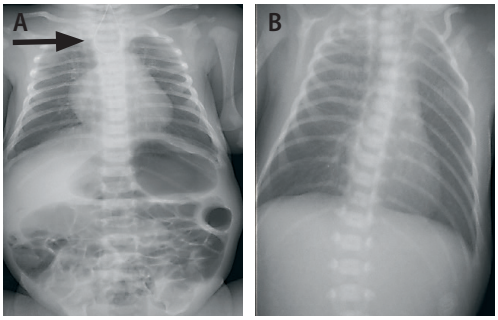

KUVA 2. Ruokatorviatresiaa sairastavan vastasyntyneen radiologisia löydöksiä. Kuvassa **A** todetaan ruokatorven yläosassa rullalle kääntyvä nenä-mahaletku (nuoli). Ilma mahalaukussa ja suolistossa osoittaa ruokatorven alaosan henkitorvifistelin. Kuvassa **B** nähtävä ilmaton suolisto viittaa ruokatorven alaosan henkitorvifistelin puuttumiseen.

Diagnoosi

Jopa 30 % ruokatorviatresioista voidaan todeta jo sikiöaikana. Sikiön kaiku- tai magneettikuvauksessa (MK) havaittu runsas lapsivesi (polyhydramnion) ja MK:ssa mahalaukun nestetäyteisen kuplan puuttuminen tai pienuus ja kaulalla oleva laajentunut ruokatorven yläosa viittaavat ruokatorviatresiaan. Kaikukuvauksen herkkyys ruokatorviatresian toteamiseen 20–24 viikkoisella sikiöllä on vain 25–50 % (6), kun taas raskauden viimeisen kolmanneksen aikana tehdyllä MK:lla on saavutettu 68 %:n herkkyys (6,7). Lapsiveden gamma-glutamyylitranspeptidaasin ja alfafetoproteiinin pitoisuuksien suhteen (> 3) herkkyys ruokatorviatresialle on jopa 88 %. Sikiön MK:ssa saadaan oikea diagnoosi A-tyypin ruokatorviatresiassa, jossa yhteys henkitorveen puuttuu, 85 %:ssa tapauksista. C-tyypin ruokatorviatresiassa vain 20–25 %:lla potilaista saadaan oikea diagnoosi sikiön MK:n perusteella (6,7).

Vastasyntyneen kuolaaminen, yskiminen, sinistely sekä hengitys- ja nielemisvaikeus viit-

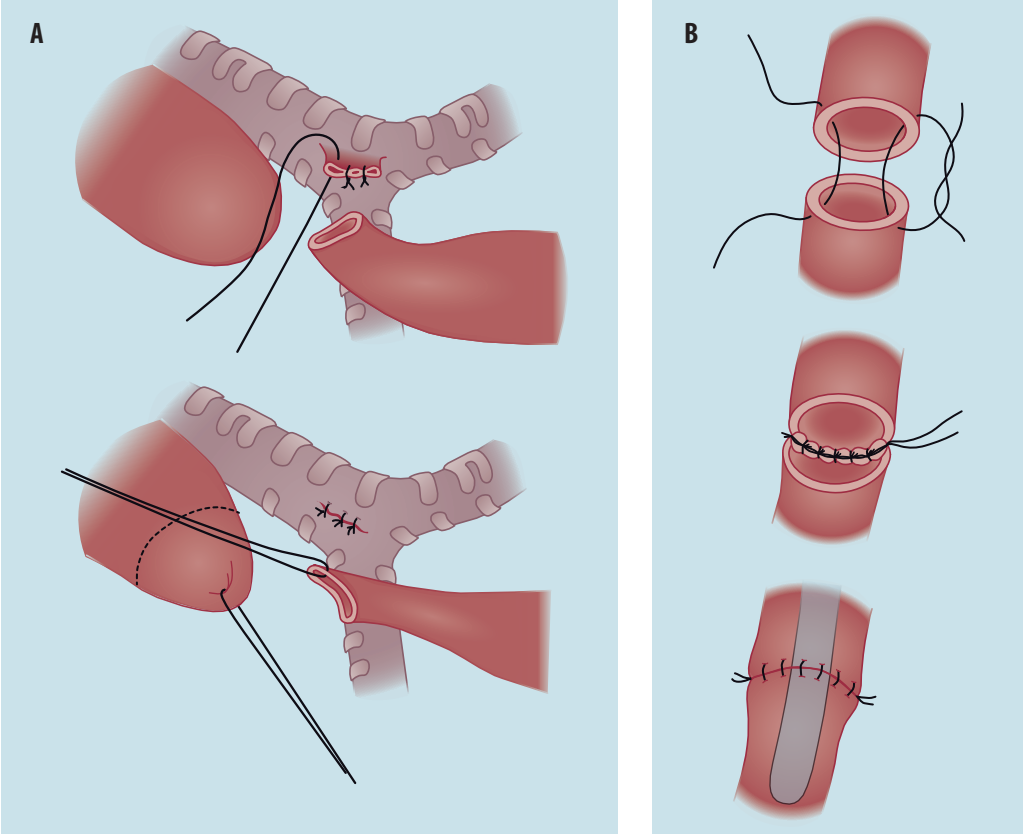

KUVA 3. Alafistelillisen (C-tyyppi) ruokatorviatresian leikkaus. **A)** Ruokatorven alaosan ja henkitorven välinen fisteli on katkaistu ja suljettu ompeleilla henkitorven puolelta. Ruokatorven yläosan umpipussi vapautetaan ja avataan. **B)** Ruokatorven anastomoosi, anastomoosin läpi kulkee nenä-mahaletku.

taavat ruokatorviatresiaan. Nenä-mahaletku ei kulkeudu mahalaukkuun vaan näkyy röntgenkuvassa mutkalla ruokatorven yläosassa. Ilmaton mahalaukku ja suolisto viittaavat ruokatorven alaosan ja henkitorven välisen fisteliyhteyden puuttumiseen (tyypit A ja B), jolloin suoleen ei pääse ilmaa (**KUVA 2**). Pelkkä henkitorvifisteli (E-tyyppi) ja ruokatorven synnynnäinen ahtautuma (F-tyyppi) diagnosoidaan varjoainekuvauksella tai henkitorven ja ruokatorven tähystystutkimuksella (8).

Leikkaushoito

Useimmat C- ja D-tyypin ruokatorviatresiat voidaan hoitaa ensimmäisenä tai toisena elinvuorokautena oikeanpuoleisen torakotomian kautta tehdyllä suoralla ruokatorviliitoksella (**KUVA 3**). Ennen leikkausta selvitetään mahdolliset liitännäiskehityshäiriöt. Leikkaus ja ruokatorviliitos pyritään tekemään rintaontelon sisäkalvon (pleuran) ulkopuolitse eli retropleuraalisesti, jolloin mahdollinen ruokatorviliitoksen vuoto rajoittuu tehokkaasti eikä leviä välikarsinaan. Ennen varsinaista leikkausta ruokatorviatresian tyyppi ja henkitorvifistelin olemassaolo ja sijainti selvitetään henkitorven tähystyksellä. Ruokatorviatresian B- ja D-tyypeissä ruokatorven yläosan henkitorvifisteli sijaitsee useimmiten kaulan alueella, mutta joskus rintaontelon puolella. Mikäli potilas on pikkukeskonen tai muuten vaikeasti sairas, voidaan ensimmäisessä leikkauksessa tyytyä henkitorvifistelin sulkuun ja mahalaukun syöttöavanteen tekoon. Tällöin ruokatorviliitos tehdään viivästetysti toisessa leikkauksessa yleensä 1–2 kuukauden (korjatussa) iässä.

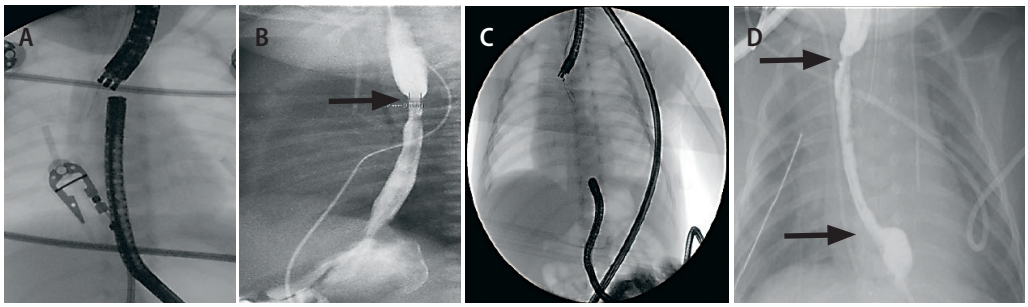

KUVA 4. Leikkaustyypin määräytyminen ruokatorviatresian A- ja B-tyypeissä. A) Kuuden viikon ikäisen lapsen ruokatorven yläosaan ja alaosaan on viety gastroskoopit. Läpivalaisussa todetaan, että ruokatorven päiden välinen etäisyys on lyhyt (gastroskooppien päiden välinen etäisyys alle yhden rintanikaman korkeus). Lyhyt etäisyys mahdollisti viivästetyn suoran ruokatorviliitoksen. **B)** Leikkauksenjälkeinen varjoainetutkimus, liitoksen kohta merkitty nuolella. **C)** Kahden kuukauden ikäisen lapsen ruokatorven yläosaan ja alaosaan on viety gastroskoopit. Läpivalaisussa todetaan, että ruokatorven päiden välinen etäisyys on edelleen pitkä (gastroskooppien päiden välinen etäisyys vastaa 7–8 rintanikaman korkeutta). Pitkän päiden välisen etäisyyden takia ruokatorvi rekonstruoitiin suonivarrellisella ohutsuolisiirteellä. **D)** Leikkauksenjälkeinen varjoainekuva, ohutsuolisiirteen ja ylä- ja alaruokatorven väliset liitoskohdat on merkitty nuolilla.

A- ja B-tyypeissä varhainen ruokatorviliitos ei ole mahdollinen ruokatorven päiden pitkän välimatkan (long gap) vuoksi. Tällöin alkuhoito sisältää mahalaukun syöttöavanteen ja jatkuvan sylki-imun osastohoidossa. Gastroesofageaalinen refluksi ja potilaan fyysinen kasvu kasvattavat ruokatorvea ja pienentävät sen päiden välistä etäisyyttä, joka mitataan endoskooppisesti 4–8 viikon iässä (KUVAT 4 ja 5). Tässä vaiheessa viivästetty ruokatorviliitos on mahdollinen yli puolella potilaista. Mikäli suora liitos ei ole mahdollinen ruokatorven päiden poikkeuksellisen pitkän etäisyyden vuoksi, ne yhdistetään verisuonivarrellisella ohutsuolisiirtellä tai liittämällä kaulalle nostettu mahalaukku ruokatorven yläosaan (8–12).

E-tyypin ruokatorviatresia hoidetaan katkaisemalla ja sulkemalla henkitorvifisteli useimmiten kaulalta tehdyn avauksen kautta. F-tyypin ruokatorviatresia hoidetaan ahtaumakohdan endoskooppisella dilataatiolla tai resektiolla ja ruokatorviliitoksella. (8)

Komplisoitumattoman suoran ruokatorviliitoksen jälkeen enteraalinen ravitsemus ja syöminen aloitetaan 2–5 vuorokauden kuluessa. Korjatun ruokatorven liikehäiriö altistaa gastroesofageaaliselle refluksille ja ruokapalojen juuttumiselle. Ruuan soseuttamista suositellaan jopa kahden vuoden ikään asti (12).

Ensimmäiset potilassarjat rintaontelon tähystysleikkauksella tehdyistä ruokatorviatresian korjauksista julkaistiin 2000-luvun alussa. Tähystysleikkauksien edut ovat kiistanalaiset, ja valtaosa ruokatorviatresian korjauksista tehdään edelleen avoleikkauksella. Tähystystekniikan etuna on sen antama parempi näkyvyys rintaontelon yläosaan, mikä helpottaa ruokatorven yläosan vapauttamista ympäryskudoksista ja parantaa mahdollisuuksia suoraan ruokatorviliitokseen A- ja B-tyyppien leikkaushoidossa. Muita etuja ovat pienempi leikkausarpi ja parempi kosmeettinen tulos (13,14). Varsinkin A-ja B-tyyppien ruokatorviatresioita on hoidettu myös erilaisilla venytystekniikoilla asettamalla vetolankoja lähentämään ruokatorven päitä ennen ruokatorviliitosta. Venytystekniikoilla on saavutettu viivästettyä ruokatorviliitosta vastaavia tuloksia. Niihin liittyy kuitenkin merkittävä ruokatorven repeämän ja iskeemisen vaurion riski (15–17). Ruokatorven korvaaminen kudostuotantotekniikoiden avulla on tutkimuksen kohteena, mutta näiden menetelmien mahdollisuudet ruokatorviatresian hoidossa ovat vielä epäselviä (18).

Kuolleisuus ja komplikaatiot

Ruokatorviatresia aiheuttaa noin 5 %:n varhaisvaiheen kuolleisuuden, joka liittyy pääosin synnynnäisiin sydänvikoihin ja kromosomipoikkeavuuksiin mutta harvemmin myös ruokatorven liikehäiriöön ja gastroesofageaaliseen

refluksiin liittyviin apneakohtauksiin sekä ruokapalan aiheuttamaan tukehtumiseen (19).

Ruokatorviatresian korjauksen tavallisin varhaiskomplikaatio on ruokatorviliitoksen pettäminen. Rajoittunut vuoto hoidetaan rintaontelon kanavoinnilla ja mikrobilääkkeillä tai sauman uudelleen ompelulla. Mikäli tilaan liittyy hallitsematon ilmarinta ja välikarsinan tulehdus, joudutaan ruokatorven alaosa sulkemaan ja ruokatorven yläosa nostamaan kaulalle sylkifisteliksi. Näissä tapauksissa ruokatorven lopullinen korjaus tehdään useita kuukausia myöhemmin viivästetyllä ruokatorviliitoksella tai useimmiten rekonstruktiolla. Ruokatorviliitoksen pettäminen lisää liitoskohdan merkittävän ahtautumisen ja henkitorvifistelin uusimisen riskiä (20).

Yli kaksi kolmasosaa potilaista käy ruokatorviliitoksen ahtautumisen vuoksi yleisanestesiassa suoritettavassa saumakohdan endoskooppisessa pallolaajennuksessa keskimäärin 1–4 kertaa (**KUVA 5**). Ensimmäinen pallolaajennus tehdään kolme viikkoa ruokatorviliitosleikkauksen jälkeen ja laajennus toistetaan, kunnes potilas pystyy pysyvästi nielemään ja syömään riittävästi (21). Noin 5 %:lla potilaista ruokatorvisauman toistuva ahtautuminen vaatii uuden leikkauksen, jossa ahtautunut alue poistetaan ja tehdään uusi ruokatorviliitos tai ruokatorvirekonstruktio. Noin 7 %:lla potilaista ruokatorvisauman alueelle ilmaantuu uusi henkitorvifisteli, useimmiten kahden vuoden sisällä korjauksesta, mutta joskus yli kymmenenkin vuoden päästä. On myös mahdollista, että ylempi ruokatorvifisteli on alkuvaiheessa jäänyt diagnosoimatta. Uusiutunut tai aikaisemmin diagnosoimaton henkitorvifisteli voi aiheuttaa toistuvia keuhkokuumeita. Diagnoosi tehdään tähystystutkimuksessa tehtävällä henkitorven fistelikuopan kanyloinnilla ja metyleenisiniruiskutuksella tai erityisellä ruokatorven varjoainetutkimuksella, joka tehdään potilaan ollessa vatsallaan. Uusinut fisteli suljetaan yleensä kirurgisesti (8,20,21).

Korjattuun ruokatorveen jää pysyvä liikehäiriö, joka voi aiheuttaa voimakkaan gastroesofageaalisen refluksin ja nielemishäiriöitä. Atresiaruokatorvessa ruokaa eteenpäin vievä peristaltiikka on tehoton tai puuttuu kokonaan.

Ydinasiat

- Ruokatorviatresia on yleisin ruokatorven synnynnäinen epämuodostuma.
- Valtaosa potilaista leikataan vastasyntyneenä suoralla ruokatorviliitoksella.
- Yli puolella ruokatorviatresiapotilaista on jokin liitännäisepämuodostuma.
- Valtaosalla potilaista elämänlaatu on hyvä.
- Ruokatorviatresia altistaa limakalvomuutoksille ja ruokatorvisyövän kehittymiselle.

Ruokatorvi tyhjenee mahalaukkuun tavallista hitaammin ja enimmäkseen painovoiman avulla (22,23). Imeväisiässä tyypillisiä ruokatorviatresiaan liittyvän gastroesofageaalisen refluksin oireita ovat hengityspysähdyskohtaukset, syömättömyys, oksentelu, hidastunut kasvu ja toistuva ruokatorviliitoksen ahtautuminen. Vierasesineen tai ruokapalan juuttuminen ruokatorveen aiheuttaa lapsuusiässä päivystyksellisen endoskooppisen toimenpiteen runsaalle 30 %:lle potilaista (8). Voimakkuudeltaan vaihtelevat refluksioireet ja krooninen ruokatorven tulehdus ovat yleisiä koko loppuelämän ajan (23). Vaikka tutkimusnäyttö on puutteellista, Euroopan lasten gastroenterologiyhdistys (ESPGHAN) suosittelee protonipumpun (PPI) estäjiä ensimmäisen ikävuoden ajaksi (24), ja myöhempi lääkehoito annetaan oireiden ja endoskopialöydösten perusteella. Kliinisen koke-

KUVA 5. Ruokatorvianastomoosin ahtaasen kohtaan on viety endoskooppisesti pallolaajennin.

muksemme perusteella motiliteettilääkkeistä ei ole juuri hyötyä. Noin 30 %:lla potilaista gastroesofageaalinen refluksi vaatii kirurgista hoitoa fundoplikaatiolla, joka suoritetaan valtaosalle jo imeväisiässä (25). Pienelle osalle potilaista ruokatorven synnynnäinen liikehäiriö, refluksi, viivästynyt syömisen aloitus tai neurologinen vamma aiheuttavat imeväisiässä merkittäviä syömisvaikeuksia, jolloin ravitsemuksesta huolehditaan mahalaukun tai ohutsuolen syöttöavanteen kautta. Tila korjaantuu lähes kaikilla neurologisesti terveillä lapsilla. Syömiseen ja ravitsemukseen liittyvissä ongelmissa yhteistyö ravitsemusterapeutin ja puheterapeutin kanssa on ensiarvoisen tärkeää (22).

Ruokatorviatresiaan liittyvä henkitorven poikkeava pehmeys ja sen kasaan painuminen (trakeomalasia) etenkin uloshengityksen aikana aiheuttaa merkittäviä hengitysvaikeuksia 20–30 %:lle potilaista. Trakeomalasia aiheuttaa tyypillisen trumpettimaisen uloshengitysäänen. Oireita voidaan hoitaa positiivisella ilmatiepaineella, ja merkittävällä osalla potilaista oireet helpottavat kasvun myötä ensimmäisen ikävuoden aikana. Noin 15 %:lla potilaista pehmeää henkitorvea tuetaan ripustamalla aortta rintalastaan, jolloin henkitorven etuseinä samalla nousee ja pysyy auki myös uloshengityksen aikana (20,21,26).

TAULUKKO. Ruokatorviatresiapotilaiden keskeisimmät aikuisiän ongelmat.

Ruokatorven liikehäiriö
Nielemisvaikeudet
Sopeuttava syömiskäyttäytyminen
Ruuan juuttuminen ruokatorveen
Gastroesofageaalinen refluksi
Hengitysteiden sairastavuus
Astma
Hengitysteiden yliärtyvyys
Hengitysteiden infektioherkkyys
Restriktiivinen ja obstruktiivinen hengitysvajaus
Ruokatorven limakalvomuutokset
Esofagiitti
Gastrinen metaplasia
Intestinaalinen metaplasia
Adenokarsinooma
Levyepiteelikarsinooma
Liitännäisanomaliat
Sydänviat
Peräaukon kehityshäiriöt
Tuki-ja liikuntaelimien kehityshäiriöt
Oireyhtymät

Jatkoseuranta ja pitkäaikaisongelmat

Ruoka- ja henkitorven seurantatähystykset ja pH-impedanssimittaus tehdään kaikille potilaille yhden, kolmen ja viidentoista vuoden iässä. Krooniseen gastroesofageaaliseen refluksiin liittyviä ruokatorven limakalvomuutoksia (gastrinen metaplasia) ja syöpää edeltäväksi tilaksi luokiteltava Barrettin ruokatorvi (intestinaalinen metaplasia) voidaan todeta jo alle kymmenvuotiailla potilailla, ja viiteenkymmeneen ikävuoteen mennessä metaplasiaa esiintyy jo yli 20 %:lla potilaista (23,27,28). Ruokatorven levyepiteeli- tai adenokarsinoomaa on raportoitu kahdellatoista nuoren aikuisiän saavuttaneella potilaalla, mutta ruokatorvisyövän kokonaisilmaantuvuutta ei toistaiseksi tiedetä (29,30). Ruokatorviliitoksen kirurgiset komplikaatiot vaikuttavat suurentavan merkittävästi myöhemmän metaplasian riskiä, mutta gastroesofageaalisen refluksin oireet korreloivat huonosti limakalvomuutosten esiintymiseen. Toistaiseksi ei ole selvää tutkimusnäyttöä siitä, hyötyvätkö kaikki aikuisiän saavuttaneet ruokatorviatresiapotilaat ruokatorven tähystysseurannasta. Tähystysseurantaa kuitenkin suositellaan ainakin niille potilaille, joilla on todettu ruokatorven rauhassolumetaplasia, erosiivinen esofagiitti tai ruokatorven ahtauma, sekä potilaille, joille on tehty ruokatorvirekonstruktio (23).

Hengitysteiden lisääntyneen sairastavuuden vuoksi potilaat ohjataan jo imeväisiässä keuhkolääkärin seurantaan. Aikuisikäisistä potilaista noin 40 %:lla voidaan todeta joko restriktiivinen tai obstruktiivinen hengitysvajaus tai niiden yhdistelmä. Keuhkoputkien normaalia voimakkaampi ärtyvyys voidaan osoittaa 40 %:lla potilaista ja 15 %:lla potilaista on astmadiagnoosi (31).

Ruokatorven liikehäiriö ja ylähengitysteiden ärtyvyys aiheuttavat vaihtelevaa sairastavuutta

aikuisiässäkin (**TAULUKKO**). Ruokatorven manometrian perusteella 80 %:lla potilaista puuttuu eteenpäin vievä peristaltiikka kokonaan, ja pH-impedanssimittauksessa noin 40 %:lla voidaan todeta lisääntynyt gastroesofageaalinen refluksi ja ruokatorven huono tyhjentymiskyky. Pääasiallisina oireina ovat närästys, nielemisongelmat ja refluksiin liittyvä ruokatorven tulehdus ja haavaumat, mutta oireiden voimakkuus ei suhteudu ruokatorven limakalvomuutoksiin. Pysyvien nielemishäiriöiden vuoksi 50–85 % potilaista raportoi avustavansa nielemistä runsaalla juomisella ja pureksimalla ruuan huolellisesti. Aikuisiän elämänlaatua mittaavissa tutkimuksissa ruokatorviatresiapotilaiden elämänlaatu on lähes terveiden verrokkien tasoinen, mutta potilaat raportoivat yleisen terveydentilan ja vireyden alentuneeksi. Lisäksi hengitysoireiden ja gastroesofageaalisen refluksin elämänlaatua heikentävä vaikutus on selkeä (23,32).

Lopuksi

Lapsuusiän jälkeen ruokatorviatresiapotilaiden seurantaan osallistuvat aikuispuolen gastroenterologi tai kirurgi sekä keuhkolääkäri. Barrettin ruokatorven seuranta ja dysplastisten muutosten hoito ovat keskeinen osa seurantaa. Tyypilliset oireet kuten krooninen dysfagia, gastroesofageaalinen refluksi ja poikkeavat ruokatorven ph- tai impedanssi- ja manometrialöydökset edellyttävät harvoin kirurgisia toimenpiteitä. Oireiden syyn selvittämisessä ja leikkauspäätösten teossa voi olla hyödyllistä konsultoida potilasta hoitanutta lastenkirurgia (33). ■

ANTTI KOIVUSALO, dosentti, osastonylilääkäri
MIKKO PAKARINEN, professori, osastonylilääkäri
Lastenklinikka, Hus

VASTUUTOIMITTAJA
Ville Sallinen

SIDONNAISUUDET
Antti Koivusalo: Ei sidonnaisuuksia
Mikko Pakarinen: Korvaukset koulutus- ja kongressikuluista (Astellas, Baxter)

KIRJALLISUUTTA

1. Kyyrönen P, Hemminki K. Gastro-intestinal atresias in Finland in 1970–79, indicating time-place clustering. J Epidemiol Community Health 1988;42:257–65.
2. Brosens E, Ploeg M, van Bever Y, ym. Clinical and etiological heterogeneity in patients with tracheo-esophageal malformations and associated anomalies. Eur J Med Genet 2014;57:440–52.
3. Gross RE, toim. The surgery of infancy and childhood. Philadelphia, PA: WB Saunders 1953.
4. Spitz L, Kiely EM, Morecroft JA, ym. Oesophageal atresia: at-risk groups for the 1990s. J Pediatr Surg 1994;29:723–5.
5. Spaggiari E, Faure G, Rousseau V, ym. Performance of prenatal diagnosis in esophageal atresia. Prenat Diagn 2015; 35:888–93.
6. Bradshaw CJ, Thakkar H, Knutzen L, ym. Accuracy of prenatal detection of tracheoesophageal fistula and oesophageal atresia. J Pediatr Surg 2016;51:1268–72.
7. Brosens E, Ploeg M, van Bever Y, ym. Clinical and etiological heterogeneity in patients with tracheo-esophageal malformations and associated anomalies. Eur J Med Genet 2014;57:440–52.
8. Harmon CM, Coran AG, Adzick NS. Kirjassa: Coran AG, Caldamone A, Adzick NS, ym. toim. Pediatric surgery. 7. painos. Congenital anomalies of the esophagus. New York: Saunders 20120, s. 893–918.
9. Koivusalo AI, Sistonen SJ, Lindahl HG, ym. Long-term outcomes of oesophageal atresia without or with proximal tracheo-oesophageal fistula – gross types A and B. J Pediatr Surg 2017;52:1571–5.
10. Bax NM, van der Zee DC. Jejunal pedicle grafts for reconstruction of the esophagus in children. J Pediatr Surg 2007; 42:363–9.
11. Conforti A, Morini F, Bagolan P. Difficult esophageal atresia: trick and treat. Semin Pediatr Surg 2014;23:261–9.
12. Krishnan U, Mousa H, Dall'Oglio L, ym. ESPGHAN-NASPGHAN guidelines for the evaluation and treatment of gastrointestinal and nutritional complications in children with esophageal atresia-tracheoesophageal fistula. J Pediatr Gastroenterol Nutr 2016;63:550–70.
13. Rothenberg SS. Thoracoscopic management of non-type C esophageal atresia and tracheoesophageal atresia. J Pediatr Surg 2017. DOI: 10.1016/j.jpedsurg.2017.10.025.
14. Rothenberg SS. Thoracoscopic repair of esophageal atresia and tracheo-esophageal fistula in neonates: evolution of a technique. J Laparoendosc Adv Surg Tech A 2012;22:195–9.
15. Bagolan P, Valfrè L, Morini F, ym. Long-gap esophageal atresia: traction-growth and anastomosis: before and beyond. Dis Esophagus 2013;26:372–9.
16. Sroka M, Wachowiak R, Losin M, ym.The Foker technique (FT) and Kimura advancement (KA) for the treatment of children with long-gap esophageal atresia (LGEA): lessons learned at two European centers. Eur J Pediatr Surg 2013;23:3–7.
17. Nasr A, Langer JC. Mechanical traction techniques for long-gap esophageal atresia: a critical apraisal. Eur J Pediatr Surg 2013;23:191–7.
18. Maghsoudlou P, Eaton S, De Coppi P. Tissue engineering of the esophagus. Semin Pediatr Surg 2014;23:127–34.
19. Koivusalo AI, Pakarinen MP, Rintala RJ. Modern outcomes of oesophageal atresia: single centre experience over the last twenty years. J Pediatr Surg 2013; 48:297–303.
20. Koivusalo AI, Pakarinen MP, Lindahl HG, ym. Revisional surgery for recurrent tracheoesophageal fistula and anastomotic complications after repair of esophageal atresia in 258 infants. J Pediatr Surg 2015;50:250–4.
21. Smithers CJ, Hamilton TE, Manfredi MA, ym. Categorization and repair of recurrent and acquired tracheoesophageal fistulae occurring after esophageal atresia repair. J Pediatr Surg 2017;52:424–30.
22. Koivusalo A, Pakarinen MP, Rintala RJ. Anastomotic dilatation after repair of esophageal atresia with distal fistula. Comparison of results after routine versus selective dilatation. Dis Esophagus 2009; 22:190–4.
23. Mahoney L, Rosen R. Feeding difficulties in children with esophageal atresia. Paediatr Respir Rev 2016;19:21–7.
24. Sistonen SJ, Koivusalo A, Nieminen U, ym. Esophageal morbidity and function

in adults with repaired esophageal atresia with tracheoesophageal fistula: a population-based long-term follow-up. Ann Surg 2010;251:1167–73.
25. Krishnan U, Mousa H, Dall'Oglio L, ym. ESPGHAN-NASPGHAN guidelines for the evaluation and treatment of gastrointestinal and nutritional complications in children with esophageal atresia-tracheoesophageal fistula. J Pediatr Gastroenterol Nutr 2016;63:550–70.
26. Koivusalo AI, Rintala RJ, Pakarinen MP. Outcomes of fundoplication in oesophageal atresia associated gastrooesophageal reflux disease. J Pediatr Surg 2017. DOI: 10.1016/j.jpedsurg.2017.11.011.
27. Fraga JC, Jennings RW, Kim PC. Pediatric tracheomalacia. Semin Pediatr Surg 2016; 25:156–64.
28. Vergouwe FWT, IJsselstijn H, Biermann K, ym. High prevalence of Barrett's esophagus and esophageal squamous cell carcinoma after repair of esophageal atresia. Clin Gastroenterol Hepatol 2017. DOI: 10.1016/j.cgh.2017.11.008,
29. Hsieh H, Frenette A, Michaud L, ym. Intestinal metaplasia of the esophagus in children with esophageal atresia. J Pediatr Gastroenterol Nutr 2017;65. DOI: 10.1097/MPG.0000000000001558.
30. Taylor AC, Breen KJ, Auldist A, ym. Gastroesophageal reflux and related pathology in adults who were born with esophageal atresia: a long-term follow-up study. Clin Gastroenterol Hepatol 2007;5:702–6.
31. Vergouwe FW, Gottrand M, Wijnhoven BP, ym. Four cancer cases after esophageal atresia repair: time to start screening the upper gastrointestinal tract. World J Gastroenterol 2018;24:1056–62.
32. Sistonen S, Malmberg P, Malmström K, ym. Repaired oesophageal atresia: respiratory morbidity and pulmonary function in adults. Eur Respir J 2010;36:1106–12.
33. Ijsselstijn H, van Beelen NW, Wijnen RM. Esophageal atresia: long-term morbidities in adolescence and adulthood. Dis Esophagus 2013;26:417–21.
34. Connor MJ, Springford LR, Kapetanakis VV, ym. Esophageal atresia and transitional care – step 1: a systematic review and meta-analysis of the literature to define the prevalence of chronic long-term problems. Am J Surg 2015;209:747–59.

SUMMARY

Esophageal atresia – management, complications and long-term problems

Esophageal atresia is the most common congenital deformity of the esophagus and is usually classified into six main types (Gross A–F). Excluding types E and F esophageal atresia is evident soon after birth when a nasogastric tube cannot be passed into the stomach. Approximately 85% of patients undergo primary repair within 48 hours after birth. Patients with type A or B or 'long gap' esophageal atresia undergo a delayed primary repair or esophageal reconstruction. Long-term morbidity is caused by associated diseases, most notably cardiac anomalies, oesophageal dysmotility and gastroesopghageal reflux, and problems of the respiratory tract.