

Aki Laakso, Jussi Numminen ja Daniel Strbian

## Aivojen valtimo-laskimoepämuodostumat

Aivojen valtimo-laskimoepämuodostumat (arteriovenoosit malformaatiot, AVM) ovat harvinaisia ja monimuotoisia kehityksellisiä verisuonten epämuodostumia, joissa tapahtuu oikovirtausta valtimoista suoraan laskimoihin tiheästi suonittuneen niduksen kautta. AVM:t altistavat potilaan aivoverenvuodoille jo nuorena ja aiheuttavat usein myös paikallisalkuisen epilepsian. Niiden hoito perustuu oikovirtauksen estämiseen poistamalla nidus mikrokirurgisesti tai sulkemalla se suonensisäisesti emboloimalla tai täsmäsädehoidolla. Vuotanut tai oireita aiheuttava AVM tulee hoitaa, jos se on mahdollista. Myös vuotamattomana todetut AVM:t voidaan hoitaa ehkäisevästi, mutta hoitopäätökset on tehtävä yksilöllisesti. Oireettomatkin AVM-potilaat tulee ohjata keskustelemaan löydöksestään aivoverisuonisairauksien hoitoon perehtyneisiin neurokirurgisiin yksiköihin.

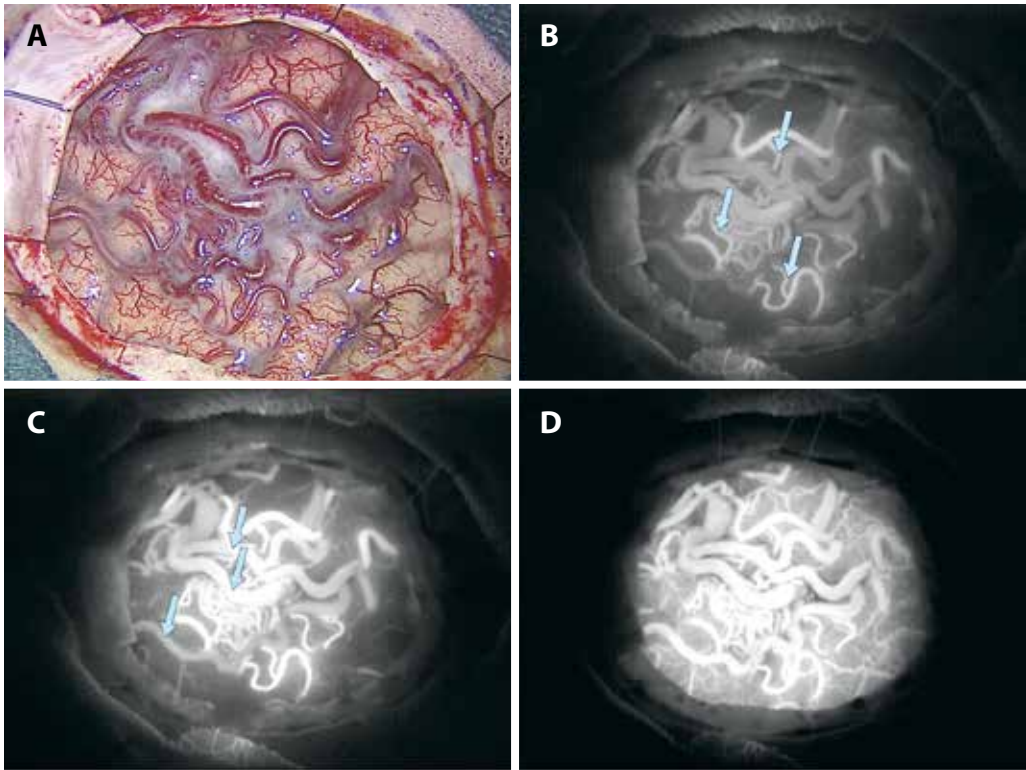
**A**ivojen valtimo-laskimoepämuodostumien (AVM) syntymekanismi tunnetaan huonosti, mutta todennäköisesti ne saavat alkunsa aivojen normaalin vaskularisaation kehityksen häiriintyessä tuntemattomasta, mahdollisesti geneettisestä syystä sikiökaudella tai varhaislapsuudessa. Vasta aikuisiällä ilmaantuneita AVM:iäkin on kuitenkin kuvattu (1). Näyttöä perinnöllisyydestä ei kuitenkaan ole, ja suvuittain esiintyvät tapaukset ovat harvinaisia (2). AVM:ää syöttävät valtimot ja ulosvirtaukseen osallistuvat laskimot ovat yleensä kulkunsa ja sijaintinsa puolesta normaaliin verisuonipuustoon kuuluvia haaroja, jotka lisääntyneen virtauksen myötä ovat usein laajentuneet. Nidus koostuu täysin poikkeavasta, syheröisestä verisuoniryppästä (KUVA 1). Koko voi vaihdella hyvin pienestä massiiviseen, koko aivopuoliskon käsittävään, ja suonittumiseen osallistuvia valtimo- ja laskimoyhteyksiä saat- taan olla useita. AVM:t voivat aiheuttaa aivoverenvuodon ja muita oireita jo lapsuusiässä, ja ne ovatkin merkittävä lasten ja nuorten aikuis- ten vammaan liittymättömän aivoverenvuodon syy (3–5).

### AVM on merkittävä lasten ja nuorten aikuisten aivoverenvuodon syy

### Epidemiologia ja luonnollinen taudinkulku

**Yleisyys.** Aivojen AVM:ien yleisyyttä on vaikea arvioida, koska ne ovat harvinaisia ja toisaalta saattavat pysyä oireettomina läpi elämän. Nuorista saksalaisista ilmavoimien hävittäjälentäjäkokelaista 0,2 %:lta löytyi aivojen magneettikuvauksessa AVM, kun nuoria mieskokelaita kuvattiin 2 500 (6). Diagnosoidun AVM:n esiintyvyyttä väestössä on kuitenkin pienempi, skotlantilaisen väestötutkimuksen perusteella 0,02 % (7). Uusien AVM-diagnoosien ilmaantuvuus useimmissa teollisuusmaissa on 1/100 000 henkilövuotta (4,5,8). Töölön sairaalassa on vuodesta 1942 lähtien hoidettu tai tutkittu hieman yli 800 AVM-potilasta, viime vuosina noin 20 uutta potilasta vuodessa, kun Hyksin erityisvastuualueen väestö on 1,8 miljoonaa henkilöä.

**Oireet.** Noin puolella uusista potilaista tavallisin diagnoosiin johtava tapahtuma on edelleen aivoverenvuoto, joka aiheuttaa äkillisiä oireita (halvausoireet, päänsärky ja pahoinvointi, tajuttomuus) (8). AVM:t aiheuttavat noin 4 % kaikista vammaan liittymättömistä aivoveren-



**KUVA 1.** Vuotamaton aivojen valtimo-laskimoepämuodostuma (AVM) oikeassa otsalohkossa leikkausmikroskoopin kautta kuvattuna valkoisessa valossa (A) ja indosyaniinivihreäangiografian (B–D) aikana kuvattuna eri täyttövaiheissa infrapunasuodattimen läpi. B) Varhainen valtimovaihe, syöttövaltimoita merkitty vaaleansinisillä nuolilla. C) AVM:n varhainen laskimovaihe, ulosvirtauslaskimoita merkitty vaaleansinisillä nuolilla. D) AVM:n myöhäinen laskimovaihe, jolloin normaalit aivokuoren pienet valtimot alkavat täyttyä.

vuodoista (3). Vaikka AVM-vuoto ei usein olekaan yhtä hengenvaarallinen kuin aneurysmaattinen lukinkalvonalainen verenvuoto tai tyvitumakevuoto, liittyy siihenkin 5–25 %:n kuolleisuus ja 10–40 %:lla potilaista pysyvä invaliditeetti (8).

Paikallisalkuinen epilepsia on toiseksi yleisin ensioire noin kolmanneksella potilaista. Epilepsia voi alkaa riippumatta siitä, onko AVM vuotanut aiemmin vai ei. Hankala, migreenityyppinen päänsärky ja vähitellen paheneva neurologinen puutosoire ilman selvää verenvuotoa ovat harvinaisempia oireita. Varsinkin migreenin osalta on usein vaikea varmistua AVM:n ja oireen välisestä syy-yhteydestä. Yhä enemmän AVM:iä todetaan oireettomina sattumalöydöksinä, ja omassa aineistossamme tällaisten potilaiden osuus on nykyisin noin 15 % (Aki Laakso, julkaisematon havainto).

**Vuotoriski.** Hoitamattoman AVM:n aiheuttama vuotoriski on ollut useiden seurantatutkimusten aiheena ja tunnetaan varsin tarkasti. Oireisen tai kuolemaan johtavan vuodon todennäköisyys on keskimäärin 2–3 % vuosittain, mutta siihen vaikuttavat suuresti erilaiset rakenteelliset riskitekijät (TAULUKKO 1) (8–11). Esimerkiksi takimmaisessa kallokuopassa sijaitsevien AVM:ien yhteydessä vuosittainen riski saattaa olla jopa yli 10 %. Sen sijaan hankinnaisten riskitekijöiden, kuten tupakoinnin tai kohonneen verenpaineen yhteyttä AVM-vuotoihin ei ole havaittu. Aikaisempi vuoto kasvattaa uuden vuodon riskin lähivuosina kolminkertaiseksi ja pysyvästi kaksinkertaiseksi, ensimmäisenä vuonna uusintavuodon riski on noin 15 % (12).

Vuotamattomienkin AVM:ien vuotoriski on kuitenkin merkittävä. Omassa aineistossamme

**TAULUKKO 1.** Aivojen valtimo-laskimoepämuodostuman vuotoriskin todennäköisyyttä lisäävät tekijät.

Aikaisempi vuoto
Sijainti pikkuaivojen tai aivorungon alueella
Syvä sijainti
Laskimopaluu aivojen syviin laskimoihin
Aneurysmat
Suuri koko

vuotamattomien AVM:ien vuotoriski viitenä ensimmäisenä vuonna diagnoosin jälkeen oli 2,3 %/vuosi ja säilyi 1,3 %:ssa/vuosi vuosikymmenten ajan (9). Kumulatiivisena riskinä tämä tarkoittaa 29 %:n vuotoriskiä diagnoosia seuraavien 20 vuoden aikana (95 %:n luottamusväli 16–42 %).

Toisessa pitkäaikaisseurantatutkimuksessamme selvitimme AVM-potilaiden ylikuolleisuutta muun muassa 155 hoitamattoman AVM-potilaan kohortissa (13). Kohortin ylikuolleisuus oli 30 vuoden seuranta-aikana suurentunut kaksinkertaiseksi samaan aikaan eläneeseen ikä- ja sukupuolivakioituun suomalaisväestöön verrattuna, ja kohortin kuolemista puolet johtui AVM-vuodoista tai niiden jälkiseurauksista. Sen sijaan 356 täysin hoidetun potilaan ylikuolleisuus 30 vuoden seurannassa oli vain noin 10 %. Kun otetaan huomioon, että potilaiden keskimääräinen ikä diagnoosihetkellä oli – AVM-potilaille tyypillisesti – hieman yli 30 vuotta, koskee AVM:ien aiheuttama sairastavuus ja kuolleisuus nimenomaan työikäisiä ihmisiä.

Raskauden ja synnytyksen ei ole todettu lisäävän merkittävästi AVM-vuotoriskiä, eikä vuotamaton AVM ole alatiesynnytyksen vasta-aihe (14). Raskaudenaikainen AVM-vuoto on hyvin harvinainen, ja se pyritään hoitamaan tavalliseen tapaan niin, että äidin henki on etusijalla ja sikiön säteilyrasitus kuitenkin mahdollisuuksien mukaan minimoitua.

## Diagnostiikka

AVM:n aiheuttama vuoto löytyy useimmiten päivystyksenä tehdystä aivojen TT:ssä aivokudoksen sisäisenä verenpurkaumana, johon saattaa liittyä lukinkalvonalainen verenvuoto tai aivokammiovuoto. Samassa yhteydessä tehtäväs-

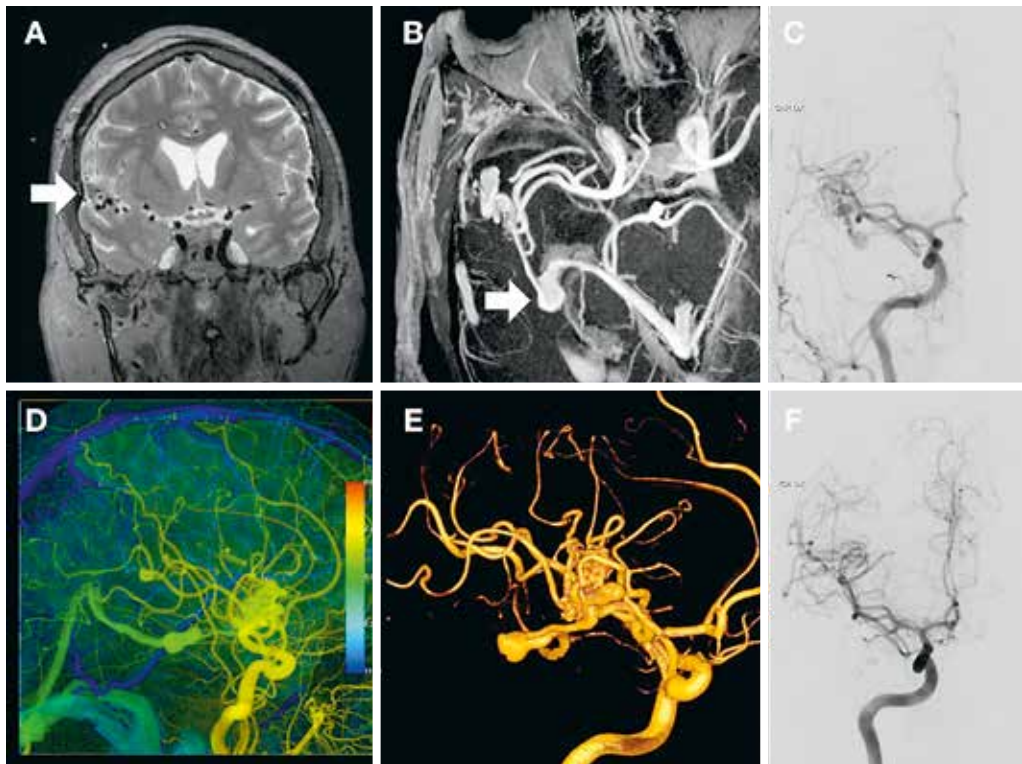
sä aivovaltimoiden TT-angiografiassa AVM on useimmiten erotettavissa poikkeavan paksujen syöttövaltimoiden ja laskimoiden sekä poikkeavana verisuonikeräsenä näkyvän niduksen perusteella. Vuotamaton AVM löytyy useimmiten aivojen magneettikuvassa, jossa poikkeavat verisuonirakenteet näkyvät parhaiten yleensä T2-painotteisissa ja gadoliniumtehosteisissa T1-painotteisissa kuvissa sekä time of flight (TOF)-magneettiangiografiassa (KUVA 2).

Joskus aiemmin diagnosoimaton vuoto saattaa näkyä hemosideriinin ympäröimänä gliotitisena onkalona. Tarkin AVM:n hemodynaamiikkaa kuvaava tutkimus on vähennysangiografia (digital subtraction angiography, DSA) (KUVA 2). Dynaamisena tutkimuksena DSA on herkin havaitsemaan oikovirtauksen aiheuttaman varhaisen laskimotäytön, joka varsinkin kaikkein pienimpien ja muilla menetelmillä huonosti erottuvien AVM:ien osalta saattaa olla varmin merkki verisuonipoikkeavuudesta. Syöttövaltimoiden aivovaltimoaneurysmia löytyy noin 10 %:lta potilaista.

DSA on lähes välttämätön aina, kun AVM:n sulkemiseen tähtäävää hoitoa suunnitellaan. Myös päivystystilanteissa diagnoosi pyritään varmistamaan DSA:lla, sillä TT-angiografian perusteella ei ole aina selvää, onko kyseessä AVM vai kovakalvon valtimo-laskimofisteli, jonka hoito on ensisijaisesti endovaskulaarinen. Toisinaan päivystysleikkaus joudutaan kuitenkin tekemään ekspansiivisen vuodon takia välittömästi pelkän TT-angiografian perusteella. DSA on myös ainoa menetelmä, jolla AVM:n sulkemiseen tähtäävän hoidon tulos voidaan luotettavasti varmistaa oikovirtauksen ja varhaisen laskimotäytön loppumisen perusteella.

## Hoito

AVM:ään liittyvän epilepsian tai migreenin lääkehoito toteutetaan tavallisten periaatteiden mukaisesti. Samoin todettu kohonnut verenpaine hoidetaan, mutta mitään poikkeuksellisen tiukkoja tavoitearvoja ei sen osalta ole perusteltua noudattaa. AVM-potilas voi harrastaa tavallista urheilua, eikä esimerkiksi ponnistelun kieltämiselle ole perusteita. Ainoa tunnettu keino ehkäistä AVM:n aiheuttama aivoverenvuo-



**KUVA 2.** Aivokammiovuodon aiheuttanut aivojen valtimo-laskimoepämuodostuma (AVM). **A)** T2-painotteinen koronaalikuva, joissa nähdään poikkeavia suonirakenteita isoivojen sivu-uurteen (sulcus lateralis cerebri eli fissura Sylvii) alueella oikealla (nuoli). **B)** MIP-reformaattikuva (maximal intensity projection) varjoainetehosteisesta kolmiulotteisesta TOF-magneettiangiografiakuvasarjasta. Ulosvirtauslaskimoon liittyy aneurysma (nuoli), joka on vuotanut sivukammioon. **C)** Leikkausta edeltävä DSA ja siitä muodostettu kuva **(D)**, jossa kuva-alkion tehostumisaika on värikoodattu. Valtimot ovat keltaisia, laskimot sinisiä ja AVM:ään liittyvä varhain täyttyvä ulosvirtauslaskimo vihreä. **E)** Neliulotteinen angiografia, joka käsittää kolmiulotteisia kuvapakkoja, joiden aikaresoluutio on rajallinen. **F)** Leikkauksen jälkeinen seuranta-DSA, jossa AVM ei enää täyty.

to on AVM:n poisto tai sulkeminen kokonaan, eikä hyödyttömäksi tiedetyillä rajoitteilla ole syytä vaikeuttaa potilaan elämää.

AVM:n poistoon tai sulkemiseen tähtäävän hoidon tavoite on aivoverenvuodon ehkäisy. Vuotamattoman AVM:n osalta kyseessä on siis primaaripreventio, jo vuotaneen osalta sekundaaripreventio. Harvinaisissa tapauksissa leikkaisaihe voi olla myös vaikeahoitoisen epilepsian epilepsiakirurginen hoito. Tällaisen hoidon arviointi tulisi tehdä epilepsiakirurgisessa työryhmässä, joiden toiminta on Suomessa ase- tuksella keskitetty Hyksiin ja Kysiin.

Jotta AVM:n aiheuttama vuotoriski eliminoituisi, on AVM suljettava kokonaan. Osittainen tukkiminen saattaa jopa lisätä vuotoriskiä. Syöttävien valtimoiden aneurysmien ehkäisevä hoito saattaa kuitenkin olla perusteltua silloin-

kin, kun itse niduksen hoito katsotaan liian vaaralliseksi. Hoitoon tulee ryhtyä vain, mikäli hoitavalla ryhmällä on realistinen suunnitelma siitä, miten hoito saatetaan loppuun. Hoito on mahdollista toteuttaa kolmella seuraavaksi kuvattavalla menetelmällä tai niiden yhdistelmillä.

**Mikrokirurginen leikkaushoito** on vanhin hoitomuoto ja edelleen se, jolla AVM saadaan todennäköisimmin suljetuksi ja vuotoriski eliminoiduksi välittömästi (15). Leikkauksessa syöttävät valtimot ja ulosvirtauksesta vastaavat laskimot tunnistetaan, missä nykyisin auttaa leikkausmikroskooppiaavusteinen indosyaniini-vihreäangiografia (**KUVA 1**). Valtimosyötöt koaguloidaan ja katkaistaan ensin, laskimot jätetään viimeiseksi. Samalla nidus tulee kierrettyksi pitkin sitä ympäröivää gliottista rajapintaa ja lopulta kokonaan poistetuksi.

**TAULUKKO 2.** Aivojen valtimo-laskimoepämuodostuman (AVM) leikkausriskin arvioinnissa käytetyt Spetzler–Martinin ja Lawton–Youngin luokitukset (16,17). Luokka saadaan laskemalla yhteen riskipisteet. Suurempi pistemäärä tarkoittaa suurempaa uuden pysyvän neurologisen haitan tai kuoleman riskiä.

Spetzler–Martinin luokitus	
Koko	Pisteitä
Alle 3 cm	1
3–6 cm	2
Yli 6 cm	3
Sijainti toiminnallisella alueella	
Ei	0
Kyllä	1
Syvä laskimopaluu	
Ei	0
Kyllä	1
Lawton–Youngin luokitus	
Ikä	
< 20 v	1
20–40 v	2
> 40 v	3
Vuotamaton AVM	
Ei	0
Kyllä	1
Diffuusi nidus	
Ei	0
Kyllä	1

Leikkauksen jälkeen pyritään pitämään verenpaine matalahkona muutaman päivän ajan (alle 100 mmHg ensimmäisenä vuorokaute-na). Leikkaustulos varmistetaan DSA:lla, joka on syytä tehdä heti leikkauksen jälkeen tai viimeistään seuraavana päivänä. **TAULUKOSSA 2** luetellaan seikat, joiden tiedetään lisäävän leikkaushoidon aiheuttaman uuden, pysyvän neurologisen haitan tai kuoleman riskiä (16,17). Varsinkin vuotamattomien AVM:ien leikkaushoito tulee yleensä kyseeseen vain, kun potilaiden riski on pieni (Spetzler–Martinin ja Lawton–Youngin luokitusten yhteispisteet 6 tai alle), mutta potilaiden, joiden riski on kaikkein suurin, vuotaneenkin AVM:n hoidossa on joskus viisainta pitäytyä konservatiivisella linjalla.

**Embolisaatio.** DSA:n yhteydessä AVM:n nidukseen ruiskutetaan pienen katetrin kautta etyleenivinyylialkoholipolymeeria (Onyx)

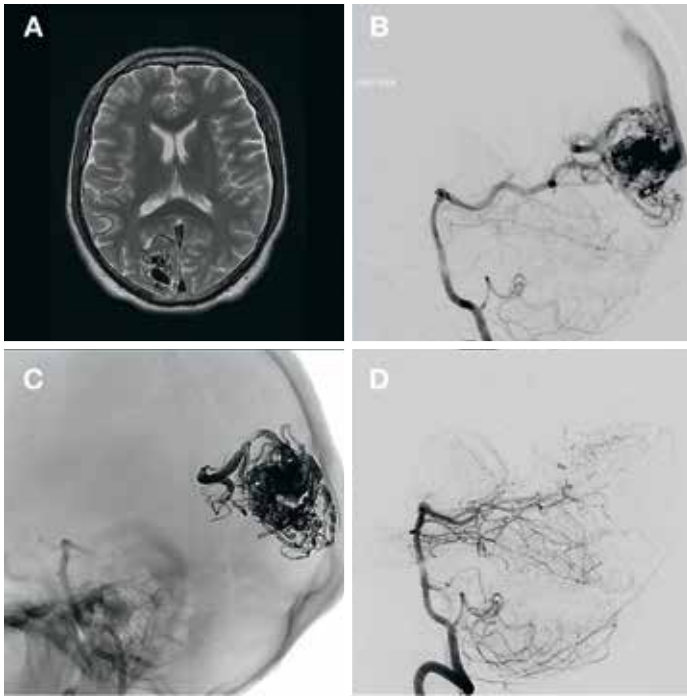
(**KUVA 3**) (18). Nidusta voidaan lähestyä sekä valtimo- että laskimoreittiä. AVM:n emboloidamalla kokonaan tukkiminen saattaisi varsin usein olla teknisesti mahdollista. Lopuksi on kuitenkin tukittava myös kanavoiva laskimo niduksen tuntumasta pysyvän hoitotuloksen aikaansaamiseksi. Käytännössä täydellinen embolisaatio ei kuitenkaan ole usein turvallinen, ja liian aggressiivinen yritys saattaa johtaa vuotoon, aivoverenkiertohäiriöön tai vaikeasti hallittavaan aivoturvotukseen.

Hyksissä pelkällä embolisaatiolla hoidetaan tyypillisesti pieniä, vuotaneita AVM:iä, joiden sijainti tekee niistä mikrokirurgian kannalta vaikeasti lähestyttäviä. Kookkaampia AVM:iä myös emboloidaan osittain juuri ennen leikkaushoitoa. Osittaisella embolisaatiolla saadaan AVM:n virtausta vähennetyksi ja siten tehdyksi leikkaus teknisesti helpommaksi ja turvallisemmaksi.

Leikkaus on syytä aikatauluttaa tehtäväksi nopeasti embolisaation jälkeen (samana tai seuraavana päivänä) vuotoriskin tilapäisen suurenemisen vuoksi. Toisaalta varsin kookkaidenkin AVM:iä on hoidettu pelkästään embolisaatiolla. Kokonaan emboloimalla hoidetuissa AVM:issä tapahtuu joskus oikovirtauksen uusiutumista, ja DSA-seuranta onkin aiheellinen puolen vuoden kuluttua hoidosta. Oikovirtauksen uusiutuminen kuukausia hoidon jälkeen on kuitenkin merkki epätäydellisestä primaarihoidosta.

**Täsmäsädehoito.** Stereotaktisella, noin 20 Gy:n kertosädehoidolla saadaan pienet (läpimitta alle 3 cm) AVM-nidukset sulkeutumaan 2–4 vuoden kuluessa noin 80–90 %:n todennäköisyydellä (19). Erityistilanteissa voidaan nykyisillä täsmäsädehoitomenetelmillä harkita kookkaampienkin AVM:ien hoitoa. Koska vaste saadaan viiveellä, soveltuu hoitomuoto paremmin vuotamattomien AVM:ien hoitoon. Hyksissä stereotaktisella sädehoidolla hoidetaan ensisijaisesti pieniä ja vuotamattomia, esimerkiksi tyvitumakealueen AVM:iä, joiden sijainti ja syöttösuonten anatomia tekevät muut hoitomuodot erityisen vaarallisiksi. Sädehoitoon kuitenkin liittyy näilläkin alueilla noin 5 %:n riski saada oireinen sädereaktio tai jopa pysyvä haitta.





**KUVA 3.** Oikean takaraivolohkon vuotamaton AVM. **A)** T2-painotteinen aksiaalikuva. **B)** DSA ennen leikkausta. **C)** AVM emboloitu kokonaisuudessaan Onyxilla, kookas vahvasti röntgenpositiivinen Onyx-valos. **D)** Embolisoinnin jälkeinen DSA. AVM on pysynyt suljettuna 6 kk embolisoinnin jälkeen.

## Entäpä ARUBA?

Elinikäisen vuotoriskin takia on pitkään ajateltu, että myös vuotamattomina todettujen AVM:ien ehkäisevä hoito olisi perusteltua. Tällöin on kuitenkin useimmiten kyse oireettoman tai lähes oireettoman henkilön altistamisesta puhtaasti ehkäisevän, kajoavan hoidon riskeille. Kansainvälinen ARUBA-monikeskustutkimus (A Randomised trial of Unruptured Brain Arteriovenous malformations) käynnistettiin vuonna 2007, koska päätutkijoiden arvion mukaan vuotamattomien AVM:ien hoito lisää neurologisten oireiden esiintyvyyttä, ei vähennä sitä (20,21).

Potilaat, joilla oli todettu vuotamaton AVM, satunnaistettiin joko konservatiiviseen seurantaan tai AVM:n sulkemiseen tähtäävään hoitoon, jonka hoitava yksikkö sai toteuttaa parhaaksi katsomallaan menetelmällä. Tutkimus kärsi rekrytoinnin hitaudesta, ja päärahoittaja NINDS:n vaatimuksesta rekrytointitavoitetta vähennettiin 800:sta 400:aan jo vuonna 2008.

Vuonna 2013 tutkimus kuitenkin keskeytettiin ennaikaisesti, kun 226 potilasta oli rekrytoitu vedoten neurologisten oireiden suurempaan esiintyvyyteen interventioryh-

mässä. Tässä vaiheessa keskimäärin 2,8 vuoden seurannan jälkeen päätetapahtuma eli kuolema tai oireinen aivoverenkiertohäiriö oli konservatiivisessa seurantar ryhmässä todettu 10,1 %:lla ja interventioryhmässä 30,7 %:lla. Päätetapahtuman riskisuhde konservatiivisessa seurantar ryhmässä oli 0,27 (95 %:n luottamusväli 0,14–0,54). AVM-vuodon vuotuinen riski seurantar ryhmässä oli 2,6 %, mikä vastaa aikaisempien havaintotutkimusten tuloksia.

Tutkijoiden päätelmä oli, että konservatiivinen seuranta on interventiota parempi aivoverenkiertohäiriön ja kuoleman ehkäisyssä ”33 kuukauden seuranta-aikana”, mutta tämän jälkeen päätutkijat ovat julkaisseet kannanottoja, joiden mukaan tulokset olisivat päteviä ja suoraan yleistettävissä vuosikymmeniksi eteenpäinkin (22). Kuten arvata saattaa, tutkimus on poikanut varsinkin neurokirurgeilta lukuisia kriittisiä kommentteja sekä Suomesta että maailmalta (23–29). Ainakin osa kriittistä on näkemysemme mukaan aiheellista.

Seuranta-aika oli kysymyksenasetteluun nähden erittäin lyhyt, erityisesti kun otetaan huomioon vuotoalttiuden elinikäinen luonne ja potilaiden nuori ikä. Lisäksi jo lähtötilanteessa neurologinen puutosoire oli 18 %:lla interven-

## Ydinasiat

- ▶ Aivojen valtimo-laskimoepämuodostumat (AVM) ovat harvinaisia kehityksellisiä verisuoniepämuodostumia, jotka altistavat potilaan läpi elämän aivoverenvuodolle ja epilepsialle.
- ▶ Verenvuotoa voidaan ehkäistä sulkemalla tai poistamalla AVM kokonaan mikrokirurgisesti, embolisatiolla tai sädehoidolla.
- ▶ Vuotamattomien AVM:ien ehkäisevä hoito on osin kiistanalaista, mutta aivoverisuonisairauksien hoitoon perehtyneen neurokirurgisen yksikön konsultaatio on edelleen aiheellista.

tioryhmän potilaista, seurantaryhmässä vain 9 %:lla.

Alle kolmen vuoden seurannassa riskit tietenkin kasautuivat interventioryhmään, kun taas seurantaryhmän kumulatiivinen riski jäi vielä pieneksi. Interventioryhmässä päätetapahtumien yleisyys oli moninkertainen aiemmin yleensä raportoituihin komplikaatio-keihin verrattuna (4). Päätetapahtuma myös määriteltiin laveasti; ”oireisen aivoverenkiertohäiriön” oireeksi riitti päänsärky, jos samalla TT:ssä havaittiin verta tai pienikin iskemia. Käytännössä esimerkiksi AVM:n kirurginen hoito on mahdotonta ilman tämänkaltaista tapahtumaa, vaikka siitä ei jäisikään potilaalle pysyvää haittaa.

Tutkijat eivät raportoineet AVM-hoitotuloksiakaan, toisin sanoen sitä, kuinka monen potilaan AVM saatiin kokonaan suljetuksi ja vuotoriski siten eliminoiduksi. Yli puolella interventioryhmän potilaista hoito oli analyysivaiheessa kesken (53 potilasta) tai aloittamatta (20 potilasta). Julkaistun tiedon perusteella valtaosa potilaista hoidettiin lisäksi pelkästään embolisatiolla tai sädehoidolla, jolloin vuotoriski saattaa säilyä useita vuosia tai jopa pysyvästi.

Laajan meta-analyysin perusteella AVM saadaan kokonaan suljetuksi mikrokirurgisesti 96 %:lla, sädehoidolla 38 %:lla ja embolisatiolla 13 %:lla potilaista (15). Silti kirurgises-

ti hoidettiin vain 17 potilasta 114:stä, vaikka 76 interventioryhmän potilaan AVM kuului Spetzler–Martinin luokkaan I tai II, jolloin ensisijainen hoito useimpien kokeneiden ryhmien mielestä olisi mikrokirurgia. Suuren riskin (Spetzler–Martinin luokan III ja varsinkin luokan IV) potilaita oli lisäksi rekrytoitu varsin paljon, noin kolmannes kaikista potilaista, vaikka varsinkin luokan IV vuotamattomien AVM:ien hoito tiedettiin hyvin riskialttiiksi jo etukäteen.

ARUBA-tutkimuksen suurin ansio on, että se on herättänyt tarpeellista keskustelua vuotamattomien AVM:ien hoidon periaatteista. Hoito tulisi kohdistaa ensisijaisesti potilaisiin, joiden riski on pienempi (Spetzler–Martinin luokat I–II, harkiten III), ja toteuttaa menetelmällä, jolla AVM:n sulkeutumisen todennäköisyys on suurin. Useimmiten tämä tarkoittaa mikrokirurgiaa. Potilaiden, joiden riski on suurin (Spetzler–Martinin luokat IV ja V) vuotamattomien AVM:ien hoitoa voidaan nykyisin pitää ani harvoin perusteltuna. ARUBAn tulosten esittely siten, että hoito ennen vuotoa olisi aina vasta-aiheista, on harhaanjohtavaa. Viime kädessä ratkaisu on potilaan, ja klinikon tehtävä on mahdollisimman objektiivisen ja ymmärrettävän informaation antaminen päätöksen tueksi.

## Lopuksi

AVM:iä voidaan pitää harvinaissairauksiin kuuluvina, ja on järkevää, että AVM-diagnoosin jälkeen potilas käy ainakin konsultaatiossa aivoverisuonisairauksien hoitoon perehtyneessä yliopistolisessa neurokirurgisessa yksikössä. Vaikka kaikkia, varsinkaan vuotamattomia AVM:iä ei olekaan järkevää hoitaa, edellyttää yksilöllisen ja perustellun hoitoarvion tekeminen runsasta kokemusta näiden harvinaisten ja monimuotoisten verisuoniepämuodostumien hoidosta käytettävissä olevilla eri hoitomuodoilla. Seurantalinjalle päädyttäessäkin potilaalla on oikeus saada asianmukainen ja kattava informaatio sairaudestaan. Odotamme mielenkiinnolla myös, poikiiko ristiriitaisen vastaanoton saanut ARUBA uuden tutkimuksen, jonka koeasetelmassa on onnistuttu väistämään sen edeltäjän kiistattomat sudenkuopat. ■

## KIRJALLISUUTTA

1. Morales-Valero SF, Bortolotti C, Sturiale C, ym. Are parenchymal AVMs congenital lesions? *Neurosurg Focus* 2014;37:E2. DOI: 10.3171/2014.6.FOCUS14234.
2. van Beijnum J, van der Worp HB, Algra A, ym. Prevalence of brain arteriovenous malformations in first-degree relatives of patients with a brain arteriovenous malformation. *Stroke* 2014;45:3231–5.
3. Al-Shahi R, Warlow C. A systematic review of the frequency and prognosis of arteriovenous malformations of the brain in adults. *Brain* 2001;124:1900–26.
4. Friedlander RM. Clinical practice. Arteriovenous malformations of the brain. *N Engl J Med* 2007;356:2704–12.
5. Choi JH, Mohr JP. Brain arteriovenous malformations in adults. *Lancet Neurol* 2005;4:299–308.
6. Weber F, Knopf H. Incidental findings in magnetic resonance imaging of the brains of healthy young men. *J Neurol Sci* 2006;240:81–4.
7. Al-Shahi R, Fang JS, Lewis SC, ym. Prevalence of adults with brain arteriovenous malformations: a community based study in Scotland using capture-recapture analysis. *J Neurol Neurosurg Psychiatry* 2002;73:547–51.
8. Laakso A, Hernesniemi J. Arteriovenous malformations: epidemiology and clinical presentation. *Neurosurg Clin N Am* 2012; 23:1–6.
9. Hernesniemi JA, Dashti R, Juvela S, ym. Natural history of brain arteriovenous malformations: a long-term follow-up study of risk of hemorrhage in 238 patients. *Neurosurgery* 2008;63:823–9.
10. Gross BA, Du R. Natural history of cerebral arteriovenous malformations: a meta-analysis. *J Neurosurg* 2013;118:437–43.
11. Abecassis IJ, Xu DS, Batjer HH, ym. Natural history of brain arteriovenous malformations: a systematic review. *Neurosurg Focus* 2014;37:E7. DOI: 10.3171/2014.6.FOCUS14250.
12. Gross BA, Du R. Rate of re-bleeding of arteriovenous malformations in the first year after rupture. *J Clin Neurosci* 2012;19:1087–8.
13. Laakso A, Dashti R, Seppänen J, ym. Long-term excess mortality in 623 patients with brain arteriovenous malformations. *Neurosurgery* 2008;63:244–53.
14. Liu X, Wang S, Zhao YI, ym. Risk of cerebral arteriovenous malformation rupture during pregnancy and puerperium. *Neurology* 2014;82:1798–1803.
15. van Beijnum J, van der Worp HB, Buis DR, ym. Treatment of brain arteriovenous malformations: a systematic review and meta-analysis. *JAMA* 2011;306:2011–19.
16. Spetzler RF, Martin NA. A proposed grading system for arteriovenous malformations. *J Neurosurg* 1986;65:476–83.
17. Lawton MT, Kim H, McCulloch CE, ym. A supplementary grading scale for selecting patients with brain arteriovenous malformations for surgery. *Neurosurgery* 2010;66:702–13.
18. de Castro-Afonso LH, Nakiri GS, Oliveira RS, ym. Curative embolization of pediatric intracranial arteriovenous malformations using Onyx: the role of new embolization techniques on patient outcomes. *Neuroradiology* 2016;58:585–94.
19. Kano H, Lunsford LD, Flickinger JC, ym. Stereotactic radiosurgery for arteriovenous malformations, part 1: management of Spetzler-Martin Grade I and II arteriovenous malformations. *J Neurosurg* 2012;116:11–20.
20. Mohr JP, Parides MK, Stapf C, ym. Medical management with or without interventional therapy for unruptured brain arteriovenous malformations (ARUBA): a multicenter, non-blinded, randomised trial. *Lancet* 2014;383:614–21.
21. Stapf C, Mohr JP, Choi JH, ym. Invasive treatment of unruptured brain arteriovenous malformations is experimental therapy. *Curr Opin Neurol* 2006;19:63–8.
22. Mohr JP, Hartmann A, Kim H, ym. Viewpoints on the ARUBA trial. *AJNR Am J Neuroradiol* 2015;36:615–17.
23. Korja M, Hernesniemi J, Lawton MT, ym. Is cerebrovascular neurosurgery sacrificed on the altar of RCTs? *Lancet* 2014; 384:27–8.
24. Meling TR, Proust F, Gruber A, ym. On apples, oranges, and ARUBA. *Acta Neurochir (Wien)* 2014;156:1775–9.
25. Magro E, Gentric JC, Darsaut TE, ym. Responses to ARUBA: a systematic review and critical analysis is the design of future arteriovenous malformation trials. *J Neurosurg* 2017;126:486–94.
26. Steiger HJ, Schaller K. Treatment of unruptured brain AVM in the aftermath of ARUBA and the Scottish Audit of Intracranial Vascular Malformations. *Acta Neurochir (Wien)* 2015;157:1291–3.
27. Solomon RA, Connolly ES Jr. Management of brain arteriovenous malformations. *Lancet* 2014;383:1634.
28. Lawton MT, Ablal AA. Management of brain arteriovenous malformations. *Lancet* 2014;383:1634–5.
29. Wong J, Slomovic A, Ibrahim G, ym. Microsurgery for ARUBA trial (A Randomized Trial of Unruptured Brain Arteriovenous malformation) – eligible unruptured brain arteriovenous malformations. *Stroke* 2017;48:136–44.

**AKI LAAKSO, LT, dosentti, osastonylilääkäri**

**HYKS, neurokirurgian klinikka**

Helsingin yliopisto, neurotieteiden osasto, Töölön sairaala

**JUSSI NUMMINEN, LT, DI, erikoislääkäri**

HUS-Kuvantaminen, Töölön sairaala

**DANIEL STRBIAN, LT, dosentti, osastonylilääkäri**

**HYKS, neurologian klinikka**

Helsingin yliopisto, neurotieteiden osasto, Meilahden sairaala

**SIDONNAISUDET**

**Aki Laakso:** Apuraha (HUS, valtion tutkimusraha), korvaukset koulutus- ja kongressikuluista (Medac Oy)

**Jussi Numminen:** Ei sidonnaisuuksia

**Daniel Strbian:** Ei sidonnaisuuksia

## SUMMARY

### Arteriovenous malformations

Arteriovenous malformations (AVM) are rare and diverse developmental vascular deformities, where shunting of blood takes place from arteries directly to veins through a densely vascular nidus. AVMs predispose to cerebral hemorrhage already at a young age and frequently also cause focal epilepsy. Their treatment is based on inhibiting shunting by microsurgical removal of the nidus or by closing it intravascularly by applying embolization or stereotactic radiotherapy. Leaky or symptomatic AVM should be treated preventively, if possible. Even asymptomatic AVMs can be treated in a preventive manner, but treatment decisions must be made on an individual basis. Asymptomatic AVM patients should be evaluated at neurosurgical units having expertise in cerebrovascular diseases.