

Maire Ratasvuori ja Minna Laitinen

Raajojen ja lantion luustoetäpesäkkeiden kirurginen hoito – ei enää pelkkää palliaatiota

Luusto on yksi yleisimmistä syövän leviämisaikapaikoista. Luustoetäpesäkkeiden hoidossa tärkeää on levinneen taudin hoidon lisäksi kivunhoito lääkityksin ja sädehoidolla. Joskus voimakas kipu tai patologinen murtuma edellyttää etäpesäkkeen kirurgista hoitoa. Kirurgiset tekniikat vaihtelevat yksinkertaisista nau-lauksista isoihin kasvainten poistoihin ja kasvaintekonivelten asetuksiin. Eri syövissä ja taudin vaiheissa elinajan odote vaihtelee suuresti, mikä tulee huomioida hoitolinjoja valittaessa. Hyvän ennusteen poti-laille etäpesäkkeen poisto ja kasvaintekonivelen asetus on perusteltua, kun taas lyhyen elinajan odotteen potilaille murtuman tukeminen esimerkiksi naulalla on riittävä hoito.

Syövän hoito on hyvin kehittynyttä ja elin-ajan odotteet ovat parantuneet, mutta osalla potilaista tauti lopulta leviää. Luusto on yksi yleisimmistä syövän leviämisaikapaikoista keuhkojen ja maksan ohella. Luuston on ajateltu olevan erityisen houkutteleva kohde etäpesäkkeille, sillä se sisältää paljon kasvutekijöitä, joita vapautuu normaalissa luun aineenvaihdunnassa. Nämä samat kasvutekijät ovat tärkeitä myös etäpesäkkeiden synnyssä. Luustoetäpesäkkeissä paikalliset sytokiinit ja systeemiset hormonit säätelevät osteoklastien eli luuta hajottavien solujen toimintaa ja johtavat osteolyyttisiin etäpesäkkeisiin. Osteoblastiset, luuta muodostavat etäpesäkkeet syntyvät silloin, kun syöpäsolut vaikuttavat osteoblasteihin niin, että ne syrjäyttävät osteoklastien toimintaa (1).

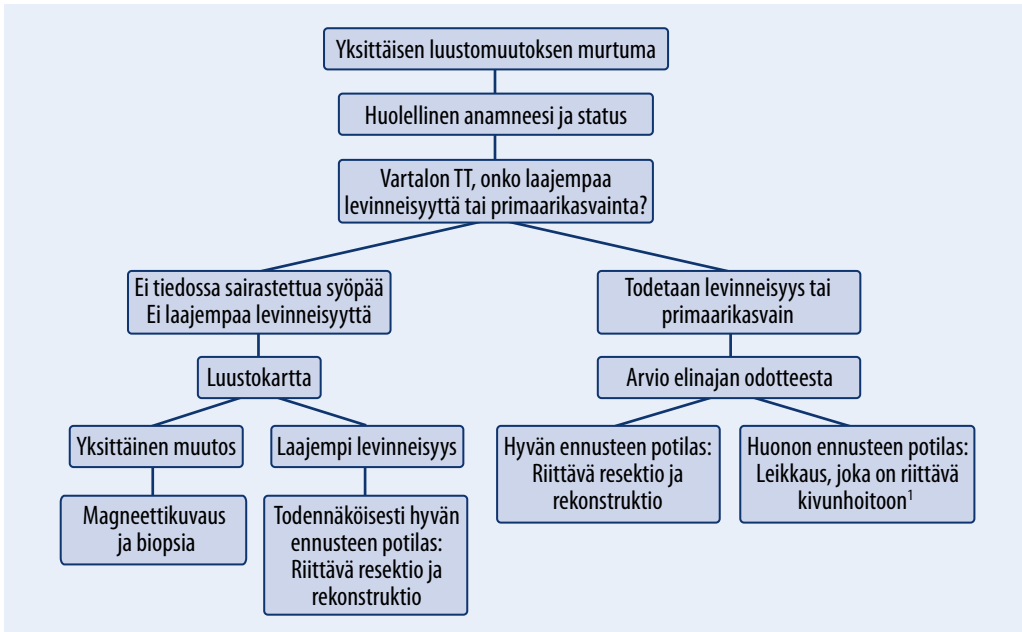
Luustoetäpesäkkeiden tyypillinen oire on kipu. Sitä hoidetaan kipulääkkeillä ja sädehoidolla. Etäpesäke voi heikentää luuta ja siten altistaa ongelmille, kuten murtumille. Jos patologinen murtuma ilmaantuu isoihin putkiluihin, lantion alueelle, lonkkanivelen seutuun tai selkänikamien alueelle ja aiheuttaa konservatiiviselle hoidolle resistentin kivun, murtuman tai selkäydinkanavan stenoosin kautta halvausoireen tai sen vakavan uhan, tarvitaan usein kirurgista hoitoa.

Luustoetäpesäkkeiden vuoksi leikattujen potilaiden tyypillisimmät syövät ovat rintasyöpä, eturauhassyöpä, munuaissyöpä, keuhkosityöpä ja myelooma. Näitä sairastaa lähes 80 % leikattuista potilaista (2). Luustoetäpesäkkeiden ja niiden aiheuttamien komplikaatioiden raportoidut ilmaantuvuusluvut vaihtelevat. Mahdollisesti noin puolet luuston etäpesäkkeistä kärsivistä potilaista saa komplikaatioita, joihin patologinen murtumakin kuuluu (3).

Diagnostiikka

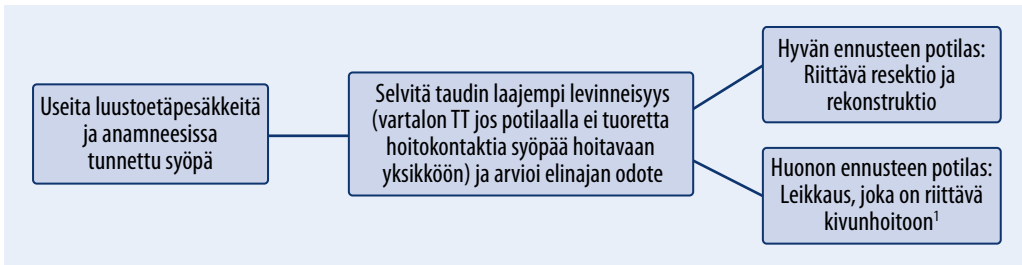
Potilaiden, joilla on syöpä ja kipuja tuki- ja liikuntaelimestön alueella, ensisijainen tutkimus on röntgenkuva. Etäpesäkkeet voidaan nähdä osteolyyttisinä muutoksina, koska ylenmääräinen luun degradaatio jättää onkaloita mineraalikuludokseen. Osteoblastiset ja osteoskleroottiset muutokset näyttävät tiheämmiltä kuin ympäröivä luu. Etäpesäke voi olla myös näiden sekoitus (1).

Vaikka syöpien diagnostiikka on kehittynyt, saattaa syövän ensimmäinen oire olla patologinen murtuma (2). Tyypillinen esimerkki oireettomasti luustoon levinneestä syövästä on munuaissyöpä. Jos potilaalla todetaan patologinen murtuma, eikä tietoa luustoon levinneestä



KUVA 1. Yksittäisen luustoetäpesäkkeen aiheuttaman murtuman hoito.

¹ Huonoennusteisen potilaan yläraajamurtumassa voidaan harkita konservatiivista hoitoa.



KUVA 2. Luustoetäpesäkkeen aiheuttaman murtuman hoito, kun etäpesäkkeitä on useita.

¹ Huonoennusteisen potilaan yläraajamurtumassa voidaan harkita konservatiivista hoitoa.

syöpäsairaudesta ole, on primaarisyyöpä aina selvitettävä. Jos kyseessä on yksittäinen luun muutos, pitää muistaa sarkooman mahdollisuus. Vain patologi voi diagnosoida yksittäisen muutoksen etäpesäkkeeksi, joten ennen mahdollista hoitoa otetaan kudospotilaalla, jossa voidaan suorittaa myös sarkoomaleikkaus tarvittaessa (KUVA 1). Aikaisemmin solunsalpaaja- tai sädehoitoa saaneella potilaalla voi olla myös sekundaarinen syöpä (4).

Jos potilaalla on todettu luustohakuinen syöpä, kuten rintasyöpä tai eturauhassyöpä, ja jos luustomuutoksia on useita, mahdollista patologista murtumaa voidaan pitää etäpesäkkeenä (KUVA 2). Leikkauksen yhteydessä muutoksesta

tulee ottaa näyte patologille histologisen varmistuksen saamiseksi. Jos potilaalla on taustalla syöpädiagnoosi, joka ei ole luustohakuinen, kuten paksusuoli- tai haimasyöpä, tulee pitää mielessä toisen syövän mahdollisuus. Jos potilaalla ei ole tiedossa olevaa levinnyttä syöpää, tarkempia tutkimuksia tarvitaan. Keuhkokuva otetaan usein tulevan toimenpiteen vuoksi anestesia- ja kivunhoitoon, mutta levinneisyystutkimuksia tehdään tietokonetomografialla (TT). Luustokartalla saadaan yleiskuva syövän levinneisyydestä luustoon. Luustokartta tehdään, jos anamneesi ja status viittaavat luustoetäpesäkkeeseen, jos levinneisyys selvitykset eivät osoita tautia missään muualla tai

jos halutaan selvittää mahdollinen laajempi luustohakuisuus. Tarvittaessa paikallista tilannetta voidaan selvittää magneettikuvauksella.

Kliiniseen tutkimukseen kuuluu murtuma-alueen tarkistamisen lisäksi keuhkojen, vatsan, kilpirauhasen sekä miehillä eturauhasen ja naisilla rintojen tarkistaminen. Laboratoriokokeista voi olla hyötyä joidenkin syöpätautien selvittämisessä, kuten myelooman (lasko, proteiini-fraktio ja kevytketjut) tai eturauhassyövän yhteydessä (PSA). Erilaisista kasvainmerkkiaineista on tehty tutkimuksia, mutta toistaiseksi nämä aineet eivät ole vielä tarpeeksi tarkkoja arkikäyttöön. Hyperkalsemia on harvinainen luustoetäpesäkkeen aiheuttama komplikaatio, joka voi aiheuttaa monenlaisia oireita, kuten pahoinvointia, vatsavaivoja ja väsymystä (5). Se tulee hoitaa ennen kirurgisia interventioita.

Hoito

Muut kuin kirurgiset hoidot. Luustoetäpesäkkeitä hoidetaan vaikuttamalla kasvainsoluihin. Esimerkiksi sädehoidolla, solunsalpaajilla, hormonihoitolla, muilla syöpälääkkeillä tai antiresorptiivisilla lääkkeillä vaikutetaan sekundaarisesti osteoklastiaktiivisuuteen. Bisfosfonaateista ja RANKL:n estäjä denosumabista rintasyövän hoidossa on julkaistu Cochranekatsaus, jossa todettiin, että lääkkeet vähentävät patologisen murtuman riskiä ja myöhäistävät luustotapahtumia kuukausilla (6). Samanlaisia tuloksia on saatu muidenkin luustoetäpesäkkeitä aiheuttavien syöpien osalta. Elinajan odotteen parantumista ei kuitenkaan ole todettu (6,7). Sädehoito tehoaa hyvin luustoetäpesäkkeen aiheuttamaan kipuun. Sen merkitys patologisten murtumien ehkäisyssä on kuitenkin kiistanalainen. Sädehoito saa usein aikaan etäpesäkkeen kalkkiutumista, mutta mahdolliset muutokset tulevat vasta kuukausien kuluttua. Sädehoidon eri toteutuksia vertailevissa tutkimuksissakaan ei ole todettu eroja patologisten murtumien esiintyvyydessä (8,9).

Embolisaatiolla toimenpideradiologi tukkii etäpesäkkeeseen meneviä valtimoita. Tietyt etäpesäkkeet, kuten munuais- ja kilpirauhassyövän, ovat verkkäitä, ja on ajateltu, että ennen leikkausta tehtävällä embolisaatiolla voitaisiin

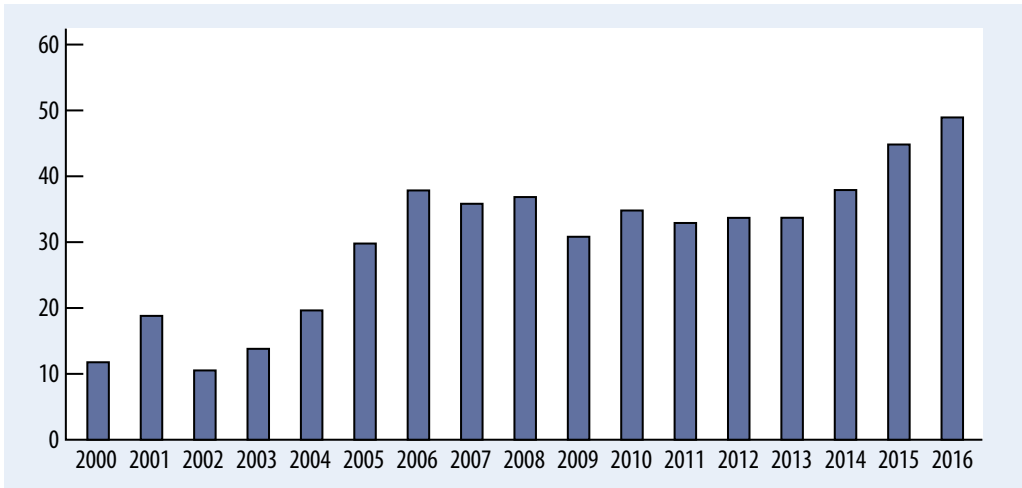
Ydinasiat

- » Kipu on tyypillinen luustoetäpesäkkeen oire, mutta patologinen murtumakin voi olla levinneen syövän ensimmäinen merkki.
- » Elinajan odote on tärkeä tieto, kun luustoetäpesäkkeen hoitoa suunnitellaan.
- » Munuaissyövän yksittäiset luustoetäpesäkkeet on mahdollista hoitaa kuratiivis-tavoitteisesti poistamalla kasvain tervekudosmarginaalilla.
- » Ortopediin ja syöpää hoitavien lääkäreiden yhteistyö on tärkeää.

vähentää leikkauksenaikaista verenvuotoa. Tiedetään, että isot etäpesäkkeet vuotavat enemmän ja erityisesti lantion alueen etäpesäkkeet saattavat kasvaa varsin suuriksi (10). Kuitenkin tutkimustulokset embolisaation hyödyllisyydestä ovat ristiriitaisia. Vaikka toimenpiteeseen ei liity juurikaan komplikaatioita, se vaatii resursseja ja lisää kustannuksia. Jatkotutkimuksia tarvitaan, jotta voidaan tarkemmin määrittää embolisaatiosta hyötyvät potilaat. Nykyisin embolisaatiota voidaan suositella suurten ja lantion alueen etäpesäkkeiden hoitoon.

Kirurgiset hoidot. Syöpäpotilaiden patologiset murtumat ja luuston etäpesäkkeiden kirurgiset hoidot ovat harvinaisia. Esimerkiksi vain noin 7 %:lla rintasyöpäpotilaista tauti leviää luustoon, ja luunmurtumia koki 11 % potilaista, joiden tauti oli levinnyt luustoon (11). Vaikka uudet antiresorptiiviset lääkkeet vähentävät yksittäisen potilaan patologisen murtuman mahdollisuutta, luustoon levinnyttä syöpää sairastavien potilaiden määrä ja elinaika ovat lisääntyneet. Tampereen yliopistollisessa sairaalassa vuosittain leikattujen patologisten murtumien määrä on kuitenkin lisääntynyt 16 viime vuoden aikana lähes viisinkertaiseksi (KUVA 3).

Kirurgisen hoidon tavoitteena on kivunhallinta ja parempi toimintakyky. Näiden avulla tuetaan potilaan arjessa selviytymistä. Katsausartikkelin mukaan leikatuista potilaista 91 % koki kipujen lievittyvän ja 89 % säilytti toimintakykynsä tai se parani leikkauksen jälkeen



KUVA 3. Tampereen yliopistollisessa sairaalassa vuosittain leikatut patologiset murtumat.

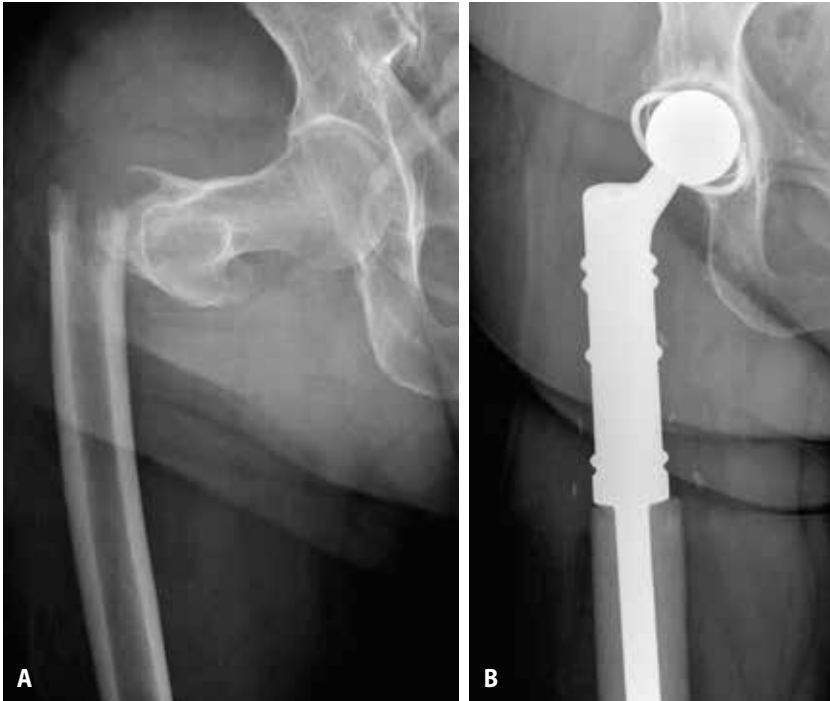(12). Kirurginen hoito vaihtelee erittäin paljon yksinkertaisesta murtuman stabiloinnista suuriin kasvainalueiden poistoihin ja kasvaintekonivelten laittamiseen. Valittava hoitovaihtoehto perustuu etäpesäkkeen käyttäytymiseen ja potilaan elinajan odotteeseen. Ylihoitoa ja uusintaleikkauksia tulisi välttää.

Elinajan odote on luuston etäpesäkkeen aiheuttaman patologisen murtuman leikkauksen jälkeen parempi kuin toimenpiteitä tekevät lääkärit yleisesti luulevat. Suuri osa potilaista elää yli puoli vuotta. Keskimääräinen elinajan odote luuston etäpesäkeleikkauksen jälkeen on rintaja munuaissyöpäpotilailla noin vuosi ja eturauhassyöpäpotilailla puoli vuotta. Keuhkosityöpäpotilaiden keskimääräinen elinajan odote on huono, vain kolme kuukautta, mutta uudet täsmälääkkeet tiettyihin keuhkosityövän alatyyppeihin muuttavat näidenkin tautien ennustetta. Kuitenkin esimerkiksi munuaissyövän yksittäisen luustoetäpesäkkeen leikkauksen jälkeen elinajan odote saattaa olla jopa kymmenen vuotta. Elinajan odotetta arvioitaessa tulee ottaa huomioon syövän tyyppi, taudin etäpesäketaakka ja potilaan yleinen kunto. Jo näillä tiedoilla voidaan karkeasti arvioida, onko potilaan elinajan odote yli vai alle puoli vuotta (2). Myös tietokoneavusteisilla taulukoilla, kuten PATHFx:llä, voidaan hyvin arvioida elinajan odotetta (13). PATHFx perustuu tuhansien potilaiden aineistoon ja sisältää useita muuttujia ennusteen taustalla (14).

Edellä mainittujen potilaslähtöisten ennustetekijöiden lisäksi on huomioitava toimenpiteen vaikutus ennusteeseen. Huonoennusteiselle laajasti levinnyttä keuhkosityöpää sairastavalle potilaalle valitaan hoitovaihtoehtoksi mahdollisimman yksinkertainen ja potilasta vähän kuormittava toimenpide. Murtuma voidaan stabiloida esimerkiksi naulauksella, jolloin kasvainta ei poisteta, vaan naula ohjataan kasvainalueen läpi. Hyväennusteiselle munuaissyöpäpotilaalle, jolla on yksittäisen luostomuutoksen aiheuttama patologinen murtuma, suositetaan etäpesäkkeen poistoa kokonaisuudessaan tervekudosmyötäisesti. Näin voidaan parantaa potilaan ennustetta entisestään (11). Tällaisen marginaalisen resektion myötä myös paikalliset uusiutumukset vähenevät.

Leikkausindikaatiot. Muuhun kuin kirurgiseen hoitoon reagoimaton kipu on yksistään leikkausindikaationa hyvin harvinainen, ja usein tällaisen konservatiiviseen hoitoon reagoimattoman kivun taustalta löytyy kuitenkin hyväasentoinen murtuma. Kirurgista hoitoa kivun vuoksi tulee harkita tarkoin erityisesti, jos potilas on huonokuntoinen.

Uhkaavalla murtumalla (impending fracture) tarkoitetaan tilannetta, jossa patologisen murtuman riski on suuri. Uhkaavan murtuman leikkaus ennen varsinaista patologista murtumaa on mielenkiintoinen, mutta ristiriitaisia mielipiteitä herättävä aihe. Ortopedit kiistelevät



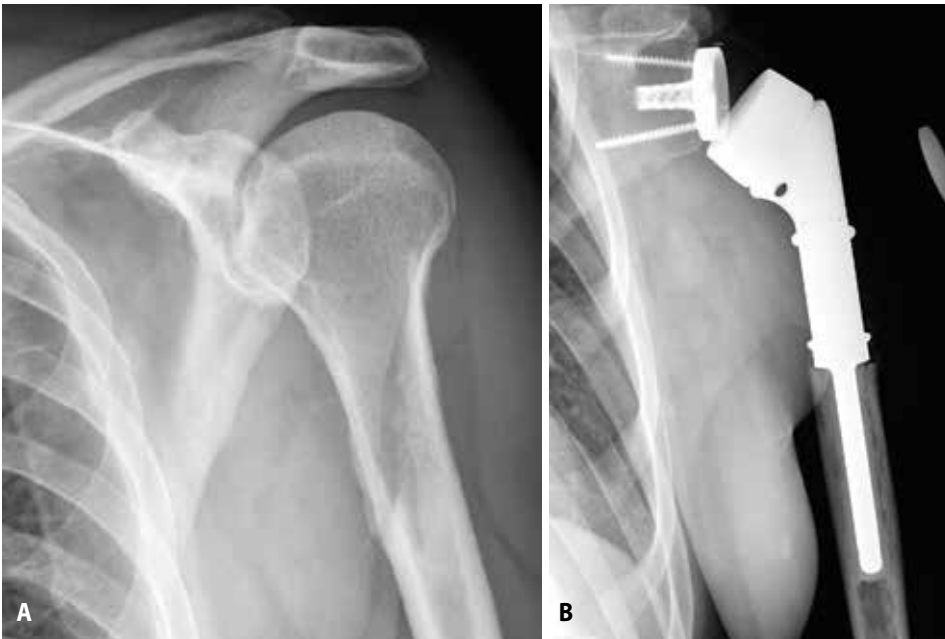KUVA 4. A) Munuaissyövän etäpesäkkeen aiheuttama reisiluun patologinen murtuma. B) Etäpesäkkeen poiston jälkeen asetettu modulaarinen proteesi.

hoitodikaatioista. Profylaktisesti leikattujen potilaiden lyhytaikaistulokset ovat paremmat kuin murtuman vuoksi leikattujen, ja potilaat kotiutuvat aikaisemmin ja pääsevät aikaisemmin liikkeelle (15). Toisaalta keskimääräistä nuorempien ja hyväkuntoisempien syöpäpotilaiden uhkaavia murtumia leikataan. Lisäksi on muistettava, että patologinen murtuma on harvinainen ongelma syöpäpotilaalla, ja ylihoitoa tulisi välttää. Patologiset murtumat eivät useinkaan luudu, mikä johtuu kasvainkudoksesta tai leikkausta edeltävästä tai sen jälkeen annetusta sädehoidosta. Etäpesäkkeen hoidoksi valitun implantin tulee kestää kokonaisuudessaan pidempään kuin potilaalle arvioidun elinajan odotteen. Jos potilas elää pitkään ja stabilointi on tehty esimerkiksi naulaamalla, naula voi katketa etäpesäkkeen kasvaessa ja jäädessä luutumatta. Uhkaavan murtuman leikkausindikaatiot vaihtelevat huomattavasti eri maissa. Pohjoismaissa uhkaavien murtumien osuus kaikista luustoetäpesäkkeiden kirurgisista hoidoista on vain noin 30 %, kun taas yhdysvaltalaisissa tutkimuksissa uhkaavien murtumien hoito kattaa

jopa 90 % luustoetäpesäkkeiden kirurgisista hoidoista (2,16).

Patologinen murtuma sijaitsee useimmiten reisiluussa, olkaluussa tai lantiossa. Vain erittäin harvoin etäpesäkkeitä on raajojen ääri-osissa, kuten ranteen tai nilkan alueella. Jos näissä osissa sijaitseva etäpesäke aiheuttaa murtumia, ne hoidetaan tapauskohtaisesti. Huononusteisen potilaan yläraajojen patologisten murtumien yhteydessä kirurgiasta voidaan pidättäytyä, mutta alaraajojen tai lantion alueen patologisten murtumien leikkaus on varsin usein ainoa vaihtoehto potilaan liikuntakyvyn tai kivuttoman palliatiivisen hoidon mahdollistamiseksi.

Reisiluun patologiset murtumat ovat yleisimpiä luuston etäpesäkkeiden aiheuttamia ongelmia. Jopa 75 % kaikista leikkausta vaatineista luustoetäpesäkkeistä sijaitsi proksimaalisessa reisiluussa. Proksimaalisen reisiluun ja reisiluun kaulan murtumat suositellaan tavallisesti hoidettavaksi tekoniivellä (**KUVA 4**) (17). Kehittyneillä modulaarisilla kasvaintekoniivillä voidaan varsin helposti hoitaa lähes kaikki



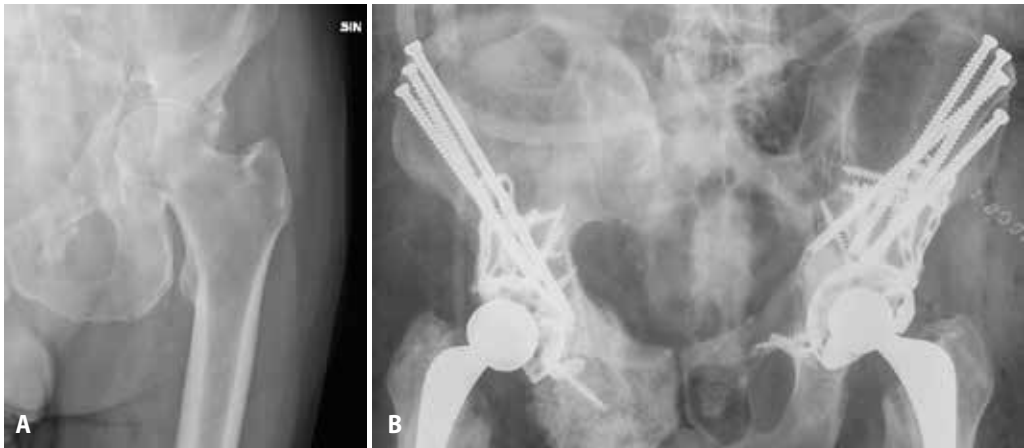
KUVA 5. A) Paksusuolisyövän etäpesäkkeen aiheuttama patologinen murtuma. B) Etäpesäkkeen poiston jälkeen olkaniveleksi asetettu modulaarinen käänteistekonivel.

patologiset murtumat. Useat tekoniveliä toimittavat yhtiöt ovat kehittäneet niin sanottuja etäpesäketekoniveliä, jotka ovat hinnaltaan edullisia verrattuna varsinaisiin modulaarisiin kasvaintekoniveliin. Tekoniveliin liittyy sijoiltaanmenon ja tulehduksen riski, mutta tekoniveliin liittyvät ongelmat ovat kuitenkin vähäisempiä kuin murtumien hoidossa tyypillisesti käytettyihin nauloihin ja levyihin liittyvät ongelmat, kuten naulan katkeamiset, levyn irtoamiset ja luutumattomuus (18). Reisiluun varren murtumat ovat selvästi harvinaisempia, eikä niiden hoitoon ole selkeää yhtä ratkaisua. Päätös tulee tehdä yksilöllisesti, ja vaihtoehtoja ovat naulaus, interkalaarinen tekonivel tai lähimmän nivelen korvaava kasvaintekonivel. Distaalisen reisiluun murtuma on selvästi harvinaisempi kuin proksimaalisen, ja se voidaan hoitaa kasvaintekonivelellä, kun potilas on hyväennusteinen tai etäpesäke hyvin lyyttinen.

Olkaluun patologinen murtuma. Olkaluun murtumien hoidossa on muistettava, että olkanivel ei ole painoa kestävä nivel ja että sen liikelaajuus on kaikista nivelistä suurin. Aktiivinen olkapään liike on vaikea säilyttää olkaluun yläosan etäpesäkkeen aiheuttaman murtuma-

leikkauksen jälkeen. Tämä johtuu usein kiertäjäkalvosinjänteiden ja kainalohermon ongelmista. Etäpesäkkeet ovat usein laajoja ja lyyttisiä, jolloin osteosynteesi voi olla vaativaa, ja kun murtuman sijainti on tällainen, liittyy levytyksiin ja naulauksiin todetusti suurempi uusintaleikkauksen riski kuin tekoniveliin (19). Modulaarisista käänteistekonivelistä on saatu hyviä tuloksia, ja tekoniveltä harkittaessa käänteistekonivel on varteenotettava vaihtoehto (KUVA 5) (20). Olkavarren yläosan ja diafyysin alueen murtuman hoitaminen levyillä tai naulalla tulee kuitenkin kyseeseen useammin kuin alaraajamurtuman. Kiinnityksessä kannattaa harkita tukena sementointia. Distaalisen olkavarren alueella osteosynteesi on usein huono vaihtoehto verrattuna kasvaintekoniveleen (12).

Lantion alueen patologinen murtuma. Lantion alueen luustoetäpesäkkeiden kirurginen hoito on erittäin vaativaa kirurgiaa. Leikkaustekniikka, jolla voidaan tukea lantiota etäpesäkkeen poiston jälkeen, esiteltiin 1980-luvulla (21). Tekniikassa lonkkamaljan ympärillä oleva etäpesäke poistetaan ja lonkkaan asetetaan tekonivel. Tekonivel tulee aina kiinnittää sementillä, ja siihen kohdistuvaa kuormitusta



KUVA 6. A) Eturauhassyövän etäpesäkkeiden aiheuttamat patologiset murtumat lantiossa. B) Lantio on tuettu Harringtonin menetelmällä.

jaetaan suoliluun siipeen asetettavilla ruuveilla. Usein tukevuutta vahvistetaan lantion tukikupilla (KUVA 6). Lantion alueen leikkauksissa esiintyy runsaasti ongelmia. Kun tutkittiin 70:ä modifioidulla Harringtonin tekniikalla leikattua potilasta, komplikaatioita oli jopa 30 %:lla (22). Periasetabulaarisen tekonivelen (niin sanottu ice-cone-tekonivel) tarkoituksena on myös ohittaa lonkkamaljan etäpesäkkeen aiheuttama puutosalue, mutta kokemukset tämän tekonivelen käytöstä ovat vähäiset, eikä sen rutiinimaista käyttöä etäpesäkkeiden hoidossa voida vielä suositella.

Komplikaatiot voidaan luokitella mekaaniin ja ei-mekaanisiin. Mekaanisiin komplikaatioihin kuuluvat esimerkiksi kiinnitysmateriaalin pettäminen, luutumattomuus ja tekonivelen sijoiltaanmeno. Ei-mekaanisilla komplikaatioilla tarkoitetaan tulehduksia, taudin uusiutumista ja tromboembolisia komplikaatioita (23). Yleisin komplikaatio riippumatta käytetystä leikkauksenmenetelmästä on infektio, jonka ilmaantumiseen vaikuttavat potilaslähtöiset seikat, kuten potilaan yleistila, annettu sädehoito ja syövän lääkehoito, joka saattaa vaikuttaa haavan paranemiseen.

Tromboembolisten komplikaatioiden eli syvän laskimotromboosin ja keuhkoembolian riski on suurentunut kaikilla syöpäpotilailla, mutta erityisesti solunsalpaajahoidosta saavilla, levinnyttä syöpää sairastavilla ja leikatuihin potilaisiin (24). Uhkaavien murtumien kirurgiseen

hoitoon liittyy enemmän tromboembolisia komplikaatioita kuin etäpesäkkeiden jo aiheuttamien patologisten murtumien kirurgiseen hoitoon. Keuhkoemboliaan liittyy kuolemanriski välittömästi tromboosin ilmaantuessa, mutta myös pidemmällä aikavälillä. Naulaukseen, keuhkosyöpään ja keuhkoetäpesäkkeisiin liittyy lisääntynyt tromboembolisten komplikaatioiden riski huolimatta tukosprofylaksista (25).

Lopuksi

Luuston etäpesäkkeen hoidoksi ei enää riitä pelkästään se, että traumatologi kiinnittää murtuman. Hoito edellyttää yhteistyötä syöpää hoitavien lääkäreiden kanssa. Kirurginen hoito on kallista, joten olisi tärkeää käyttää resurssit oikein (26). Osan potilaista ennuste on aiempaa ajateltua parempi, ja kun valitaan oikea kirurginen hoitomuoto, voidaan ennustetta parantaa entisestään, esimerkiksi poistamalla yksittäinen munuaissyövän etäpesäke marginaalilla. Hyväennusteisten potilaiden luustoetäpesäkkeiden kirurginen hoito tulisi keskittää sairaaloihin, joissa on valmius kasvaintekonivelleikkauksiin. Diagnosoinnissa ja hoidon suunnittelussa tarvitsemme lisää yhteistyötä ja tutkimusta eri erikoisalojen kanssa, jotta voitaisiin tehdä potilaille oikeita hoitoratkaisuja ja estää komplikaatioita, kuten keuhkoembolioita, jotka voivat johtaa ennenaikaiseen kuolemaan. ■

KIRJALLISUUTTA

1. Krzeszinski JY, Wan Y. New therapeutic targets for cancer bone metastasis. *Trends Pharmacol Sci* 2015;33:360–73.
2. Ratasvuori M, Wedin R, Keller J, ym. Insight opinion to surgically treated metastatic bone disease: Scandinavian Sarcoma Group Skeletal Metastasis Registry report of 1195 operated skeletal metastasis. *Surg Oncol* 2013;22:132–8.
3. Oster G, Lamerato L, Glass AG, ym. Natural history of skeletal-related events in patients with breast, lung, or prostate cancer and metastases to bone: a 15-year study in two large US health systems. *Support Care Cancer* 2013;21:3279–86.
4. Sun LM, Lin CL, Lin MC, ym. Radiotherapy- and chemotherapy-induced myelodysplasia syndrome: a nationwide population-based nested case-control study. *Medicine (Baltimore)* 2015;94:e737.
5. Jick S, Li L, Gastanaga VM, ym. Prevalence of hypercalcemia of malignancy among cancer patients in the UK: analysis of the Clinical Practice Research Datalink database. *Cancer Epidemiol* 2015;39:901–7.
6. Wong MH, Stockler MR, Pavlakis N. Bisphosphonates and other bone agents for breast cancer. *Cochrane Database Syst Rev* 2012;CD003474. DOI: 10.1002/14651858.CD003474.pub3.
7. Lipton A, Fizazi K, Stopeck AT, ym. Superiority of denosumab to zoledronic acid for prevention of skeletal-related events: a combined analysis of 3 pivotal, randomised, phase 3 trials. *Eur J Cancer* 2012;48:3082–92.
8. Harada H, Katagiri H, Kamata M, ym. Radiological response and clinical outcome in patients with femoral bone metastases after radiotherapy. *J Radiat Res* 2010;51:131–6.
9. Chow E, van der Linden YM, Roos D, ym. Single versus multiple fractions of repeat radiation for painful bone metastases: a randomised, controlled, non-inferiority trial. *Lancet Oncol* 2014;15:164–71.
10. Ratasvuori M, Sillanpää N, Wedin R, ym. Surgery of non-spinal skeletal metastases in renal cell carcinoma: no effect of preoperative embolization? *Acta Orthop* 2016;87:183–8.
11. Sathiakumar N, Delzell E, Morrisey MA, ym. Mortality following bone metastasis and skeletal-related events among women with breast cancer: a population-based analysis of U.S. Medicare beneficiaries, 1999–2006. *Breast Cancer Res Treat* 2012;131:231–8.
12. Wood TJ, Racano A, Yeung H, ym. Surgical management of bone metastases: quality of evidence and systematic review. *Ann Surg Oncol* 2014;21:4081–9.
13. PATHFx [verkkotietokanta]. www.pathfx.org.
14. Forsberg JA, Wedin R, Bauer HC, ym. External validation of the Bayesian Estimated Tools for Survival (BETS) models in patients with surgically treated skeletal metastases. *BMC Cancer* 2012;12:493.
15. Arvinius C, Parra JL, Mateo LS, ym. Benefits of early intramedullary nailing in femoral metastases. *Int Orthop* 2014;38:129–32.
16. Shallop B, Starks A, Greenbaum S, ym. Thromboembolism after intramedullary nailing for metastatic bone lesions. *J Bone Joint Surg Am* 2015;97:1503–11.
17. Issack PS, Barker J, Baker M, ym. Surgical management of metastatic disease of the proximal part of the femur. *J Bone Joint Surg Am* 2014;96:2091–8.
18. Wedin R, Bauer HC. Surgical treatment of skeletal metastatic lesions of the proximal femur: endoprosthesis or reconstruction nail? *J Bone Joint Surg Br* 2005;87:1653–7.
19. Wedin R, Hansen BH, Laitinen M, ym. Complications and survival after surgical treatment of 214 metastatic lesions of the humerus. *J Shoulder Elbow Surg* 2012;21:1049–55.
20. Streitbueger A, Henrichs M, Gosheger G, ym. Improvement of the shoulder function after large segment resection of the proximal humerus with the use of an inverse tumour prosthesis. *Int Orthop* 2015;39:355–61.
21. Harrington KD. The management of acetabular insufficiency secondary to metastatic malignant disease. *J Bone Joint Surg Am* 1981;63:653–64.
22. Tzagolis P, Wedin R, Brosjo O, ym. Reconstruction of metastatic acetabular defects using a modified Harrington procedure. *Acta Orthop* 2015;86:690–4.
23. Henderson ER, O'Connor MI, Ruggieri P, ym. Classification of failure of limb salvage after reconstructive surgery for bone tumours: a modified system including biological and expandable reconstructions. *Bone Joint J* 2014;96-B:1436–40.
24. Blom JW, Vanderschoot JP, Oostindier MJ, ym. Incidence of venous thrombosis in a large cohort of 66,329 cancer patients: results of a record linkage study. *J Thromb Haemost* 2006;4:529–35.
25. Ratasvuori M, Lassila R, Laitinen M. Venous thromboembolism after surgical treatment of non-spinal skeletal metastases – an underdiagnosed complication. *Thromb Res* 2016;141:124–8.
26. Antczak C, Trinh VQ, Sood A, ym. The health care burden of skeletal related events in patients with renal cell carcinoma and bone metastasis. *J Urol* 2014;191:1678–84.

MAIRE RATASVUORI, LT, käsikirurgian erikoistuva lääkäri
Helsingin yliopistollinen sairaala

MINNA LAITINEN, ortopedian ja traumatologian dosentti, osastonylilääkäri
Tampereen yliopistollinen sairaala

SIDONNAISUDET

Kirjoittajilla ei ole sidonnaisuuksia

SUMMARY

Surgical treatment of bone metastases of the limbs and pelvis – no longer mere palliation

Bones are one of the most common sites of cancer metastases. In treating bone metastases, pain management with medications and radiotherapy is important in addition to treatment of the disseminated disease. Sometimes, severe pain or pathological fracture requires surgical treatment of a metastasis. Surgical techniques range from simple osteosynthesis to extensive tumor removals and tumour prosthesis. In different cancers and stages of the disease, the survival rate varies widely and should be considered when selecting treatment lines. In patients with a good prognosis, metastasis removal and tumour prosthesis is justified, while for a patient having a poor prognosis, supporting a fracture with osteosynthesis is sufficient.