

Susanna Juteau ja Soili Kytölä

## Histopatologia ja molekyylipatologia ihomelanooman diagnostiikassa ja hoidon suunnittelussa

Epäiltäessä ihomelanoomaa tulee ihomuutos poistaa kokonaan pienellä marginaalilla histopatologista diagnostiikkaa varten. Ainoastaan sijainniltaan hankalien muutoksien ja kookkaiden kasvaimien yhteydessä biopsia on aiheellinen. Diagnoosi perustuu lähes aina hematoksyliini-eosiinivärjykseen, immunohistokemiallisia määrytyksiä tarvitaan primaaridiagnostiikassa vain harvoin. Etäpesäkkeisen taudin selvittämisessä immunohistokemialla ja molekyylipatologialla on tärkeä rooli. Jatkohoidon suunnittelun selkeyttämiseksi ihomelanoomalausnon tulisi olla rakenteinen, ja se tulisi esittää taulukon muodossa.

**M**elanooma diagnosoidaan varsin usein avoterveydenhuollossa. Potilaan jatkohoito riippuu mitä suurimmassa määrin siitä, miten hyvin kouliintunut (miehessä ihopatologiaan perehtynyt) patologi tekee primaaridiagnoosin. Asianmukaisesti tehdyn primaaridiagnoosin perusteella potilas ohjautuu viipymättä oikeaan jatkohoitopaikkaan. Lisäpoiston laajuus, vartijaimusolmuketutkimuksen tekeminen ja potilaan seuranta riippuvat aina melanooman primaariluokittelusta.

### Diagnostinen poisto epäiltäessä melanoomaa

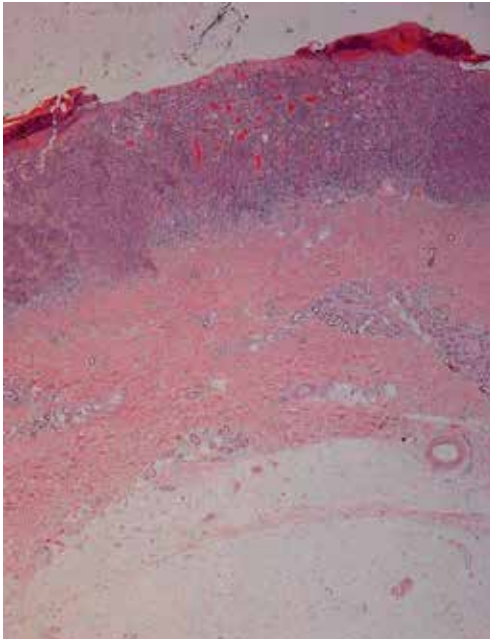
Ihomelanooma poistetaan usein avoterveydenhuollossa. Poisto veneviillolla pienellä marginaalilla on paras vaihtoehto histopatologista diagnostiikkaa varten (niin sanottu diagnostinen poisto). Kauhausnäytteiden ja stanssiopioidien ottamista tulisi pyrkiä välttämään. Esitiedoissa tulee olla selkeät kliiniset tiedot muutoksen iästä, koosta, muuttumisesta, haavautumisesta sekä muista tulkintaan vaikuttavista tekijöistä (1). Kliinikon tulee ilmoittaa, onko kyseessä biopsia vai kokopoisto. Patologin kannalta olisi toivottavaa, että esitiedot olisi kirjattu rakenteiseen läheteeseen. Diagnostisen poiston perusteella pystytään luotettavimmin määrittä-

mään kaikki tarvittavat muuttujat jatkohoidon suunnittelua varten. Myös molekyylipatologiset jatkotutkimukset onnistuvat formaliinissa fiksoidusta materiaalista, tuorenäytteitä ei tässä yhteydessä tarvita.

Diagnoosi perustuu yleensä hematoksyliini-eosiinivärjykseen (KUVA 1). Aina tulisi pyrkiä siihen, että primaaridiagnoosin tekee ihopatologiaan perehtynyt patologi. Kaikissa muissa tapauksissa toisen patologin tulee vahvistaa melanoomadiagnoosi. Lopullisen hoitopaikan patologian yksikön tulisi aina pyytää primaarinen melanoomanäyte yksiköstä, jossa diagnoosi on tehty, jotta siitä voidaan laatia rakenteinen lausunto kyseisen patologian laboratorion tietojärjestelmään. Tällöin voidaan esimerkiksi jo primaaridiagnostiikan ja -hoidon yhteydessä tehdä tarvittavat lisätutkimukset (muun muassa BRAF-proteiinin immunohistokemiallinen tutkimus, mahdollisesti jatkossa myös immunologisten hoitojen vastetta kuvaamaan esimerkiksi PD-L1- tai muita värjäyksiä).

### Melanooman histopatologinen lausunto

Jo 1960-luvulta melanooman histopatologises- sa määrittelyssä on ollut käytössä Clarkin luokitus (2). Se on varsin epätarkka, ja vaihtelu eri



**KUVA 1.** Histologinen kuva keskeltä haavautuneesta melanoomasta (suurennos x 2, hematoksyliini-eosinivärjäys). Clarkin luokitus on III (kasvaa papillaarisen dermiksen läpi), Breslow'n mitta on 1,7 mm (Breslow'n luokituksen mukainen mitta = pinnallisimmasta melanoomasolusta syvimmällä nähtävään soluun millimetrin kymmenesosan tarkkuudella). Mitoosit lasketaan suurennoksella 40, tässä tapauksessa 3/mm<sup>2</sup>. Tulehdussolukon määrä on kohtalainen. Kasvaintyyppi on pinnallisesti leviävä.

patologien välillä on suuri. Clarkin luokitusta ei nykykäsityksen mukaan enää voidakaan käyttää hoidon suunnittelussa. Se tarjoaa kuitenkin karkean luokittelun siitä, mihin kerrokseen ihossa ihomelanoomasolukko on edennyt. Breslow'n luokituksen mukainen mitta (kasvaimen paksuus millimetreinä yhden desimaalin tarkkuudella granulaarikerroksen pinnasta syvimpään leviävään kasvainsoluun) on säilyttänyt asemansa primaarimelanooman tärkeänä histologisena ennustetekijänä ja jatkohoidon suunnittelua ohjaavana tekijänä (3,4). Haavautuminen (ulseraatio) tai sen puuttuminen tulee aina ilmoittaa lausunnossa. Haavautuminen tarkoittaa histologisesti määriteltä epidermiksen puuttumista pinnasta haavauma-aineksen kera. Kliininen rupi ei suinkaan aina tarkoita histologista haavautumista. Lausunnosta tulee aina ilmetä mitoosien lukumäärä neliömillimetriä kohden dermaalaisessa solukossa. Mitoosit il-

**TAULUKKO 1.** Rakenteinen patologin lausunto melanoomasta.

Clarkin luokitus (I = in situ, II = papillaarinen dermis, III = kasvain täyttää papillaarisen dermiksen, IV = kasvainsolukko retikulaarisessa dermiksessä, V = kasvainsolukko ylittää rasvaan)

Breslow'n luokitus (mm, yhden desimaalin tarkkuudella, granulaarikerroksen pinnasta syvimpään leviävään kasvainsoluun)

Haavautuminen kyllä/ei

Mitoosit (lkm/mm<sup>2</sup>)

Tulehdus (runsas/kohtalainen/niukka)

Satelliittitäpesäkkeet kyllä/ei

Regressio kyllä/ei

Lyhin kasvainvapaa resektiomarginaali (mm, enintään yhden desimaalin tarkkuudella)

reuna

pohja

Kasvaintyyppi (pinnallisesti leviävä, nodulaarinen, akraalinen, lentigo maligna -melanooma, muu)

Leviämisen erityispiirteet (perineuraalinen/perivaskulaarinen/muu)

moitetaan niin sanotun hot spot -menetelmän mukaisesti. Jos mitooseja ei todeta, lukema on sovitusti 0. Lukema ilmoitetaan kokonaisena lukuna, ei desimaalein. Sarjaleiketutkimuksia ei mitoosien laskemiseen käytetä.

Lausuntoon tulee sisällyttää myös tieto kasvaimen mahdollisesta regressiosta, sitä ympäröivän tulehdussolukon määrä sekä tieto mahdollisista satelliittitäpesäkkeistä ja leviämisen erityispiirteistä. Histologisesti regressio tarkoittaa kasvainsolujen korvautumista melanofageilla ja ympäröivän kudoksen fibroosia (5). Kasvaimen tyyppi tulee aina määrittää, jos se suinkin on mahdollista. Marginaalit kuuluvat lausuntoon (reuna ja pohja). Esimerkkitaulukko (TAULUKKO 1) on käytössä Huslabin patologian keskuslaboratoriossa.

## Histologisesti hankalasti luokiteltavat muutokset

Termejä epätyypillinen luomi ja ”melanocytic lesion of unknown malignant potential” tulee mahdollisuuksien mukaan välttää. Immunohistokemiallisilla paneeleilla (esimerkiksi Melan-MIB-1-, HMB-45- ja p16-värjäykset) voidaan saada lisätietoa kasvaimen luonteesta.

**TAULUKKO 2.** WHO:n melanosyyttikasvainten luokittelu, joka pohjautuu WHO:n ihokasvainten luokitteluun (7).

### Melanosyyttikasvaimet

#### Melanoomat

Pinnallisesti leviävä  
Nodulaarinen  
Lentigo maligna -melanooma  
Akraalinen  
Desmoplastinen  
Siniluomeen syntynyt  
Synnynnäiseen luomeen syntynyt  
Lapsuusiän  
Luomen kaltainen (nevoidinen)  
Persistentti

#### Hyvänlaatuiset melanosyyttikasvaimet

Synnynnäiset luomet  
Dermaaliset melanosyyttikasvaimet  
Siniluomi  
Yhdistelmäluomi  
Melanoottinen makula, lentigo, lentigomainen luomi  
Dysplastinen luomi  
"Site-specific-luomet"  
Persistentti luomi  
Spitzin luomi  
Pigmentoitunut fusosellulaarinen luomi (Reedin luomi)  
Haloluomi

Epätypilliseksi tulkittujen kasvainten jatkohoitto muodostaa kliinikolle ongelman ja aiheuttaa potilaalle turhaa epätietoisuutta. Poikkeuksen muodostavat spitzoidiset kasvaimet, joissa varsin tunnetusti on liukumaa hyvänlaatuisen Spitzin luomen, epätypillisen Spitzin luomen ja Spitzin luomen kaltaisen melanooman välillä (6). Tämänkaltaiset kasvaimet ovat lapsilla yleisempiä, joten niiden tulkinta vaatii aina ihopatologista osaamista.

Jos näitä termejä joudutaan käyttämään, tulee ne käydä läpi hoitavan kliinikon kanssa moniammatillisissa kokouksissa, jotta jatkotoimenpiteet voidaan suunnitella yksilöllisesti kunkin kasvaimen histologisen kuvan mukaan yhdistettynä tarkkaan kliiniseen informaatioon. Maailman terveystieteiden WHO:n melanosyyttikasvainten luokittelu on esitelty **TAULUKOSSA 2** (7).

## Melanooman vartijaimusolmuketutkimus

Melanooman vartijaimusolmuketutkimusta tulee suositella potilaille, joilla ei todeta kliinistä

metastasoitua ja joiden kasvaimen paksuus Breslow'n luokituksen mukaan on vähintään 1 mm. Pinnallisempien kasvaimien (0,8–1 mm) vartijaimusolmuketutkimusta voidaan harkita, jos kasvaimen muut ominaisuudet viittaavat metastasointitapaumukseen (muun muassa haavautuminen, mitogeenisuus). Regressioon osalta tutkimustulokset ovat niin risiirittaisia, ettei sitä yksin voida käyttää vartijaimusolmuketutkimuksen kriteerinä.

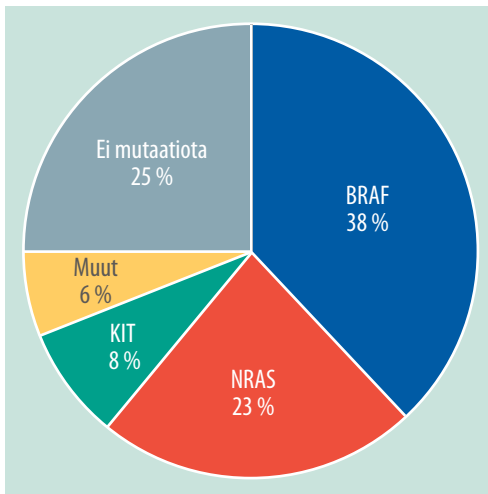
Melanooman yhteydessä mikrometastaseiksi tulkitaan kaikki vartijaimusolmuketutkimuksella todettavat etäpesäkkeet koosta riippumatta. Myös pelkästään immunohistokemiallisesti todettavat etäpesäkkeet ovat mikrometastaseja (4). Melanooman vartijaimusolmukette tutkitaan formaliinissa fiksoituina. Tavanomaisesti käytetään niin sanottua bread loaf -tekniikkaa (poikkileikkeet 1 mm:n välein) yhdistettynä immunohistokemiallisiin määrittäksiin (Huslabissa MART-1, HMB-45 ja S-100). Vastauskäytäntönä on ilmoittaa kookkaimman etäpesäkkeen koko (pituus ja leveys), mahdollinen multifokaalisuus ja sijainti imusolmukkeessa (reunasinus, parenkyyymi).

## Etäpesäkkeinen tauti

Etäpesäkkeisen taudin histologinen tutkimus on aina yksilöllistä ja sisältää usein immunohistokemiallisia lisätutkimuksia sekä molekyyliatologisia tutkimuksia. Jos tauti ilmenee ensimmäisen kerran etäpesäkkeisenä ("primary unknown"), tulee histologisesta näytteestä poissulkea muut syövät (esimerkiksi MART-1-, S-100- tai pansytokeratiini-immuunimäärityksin). BRAF-immuunimääritys toimii hyvin osoittamaan valtamutaatiota (Val600Glu), ja kiireellisissä tilanteissa sitä voidaan käyttää ainoana osoituksena ennen onkologista täsmähoitoa (8).

## Molekyyliatologia ja etäpesäkkeinen tauti

Rinnakkaissekvensointi (massive parallel sequencing, next generation sequencing) on nykyään edullisin ja nopein menetelmä tunnistamaan kaikki melanoomassa esiintyvät mutaa-

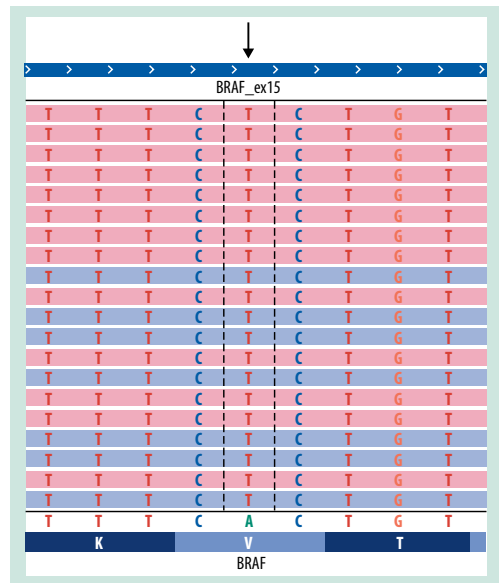


**KUVA 2.** Mutaatioiden jakautuminen geneittäin 226 melanoomanäytteessä. Muut geenit sisältävät rinnakkaissekvensointisyöpägeenipaneelissa mukana olleiden geenien *MET*, *PDGFRA*, *KRAS*, *EGFR* ja *PIK3CA* mutaatioita.

tiot samanaikaisesti yhdellä testillä. Huslabissa rinnakkaissekvensointi kattaa *BRAF*-geenin eksonit 11–15 ja lisäksi *KIT*- ja *NRAS*-geenien kaikki eksonit. Nämä geenit ovat useimmin mutatoituneita melanooman yhteydessä (9). *BRAF*-mutaatio todetaan tyypillisesti niin sanotun puoliaurinkoalueen melanoomissa ja *KIT*-mutaatio akraalisissa sekä lentigo maligna-melanoomissa.

Geneettiset tutkimukset onnistuvat hyvin formaliinissa fiksoidusta ja parafiiniin valetusta näytteestä. Rinnakkaissekvensointiin tarvittava DNA:n määrä (10 ng) ja näytteen edustavuus (> 20 % kasvainsoluja) muodostuvat harvoin ongelmaksi melanoomanäytteissä. Näytteen fiksaatio ja parafiiniblokin ikä saavat DNA:n rakenteessa aikaan muutoksia, jotka saattavat häiritä tulosten tulkintaa. Yleissääntönä voidaan pitää, että yli viiden vuoden ikäisiä parafiininäytteitä ei tulisi tutkia.

Rinnakkaissekvensoinnin monivaiheisen, osittain automatisoidun laboratorio-osuuden jälkeen tulosten analyysi siirtyy sairaalageneetikolle, joka kirjoittaa lausunnon. Melanooman yhteydessä käytetty rinnakkaissekvensointi-syöpägeenipaneeli on akkreditoitu kansainvälisen standardin mukaisesti. Standardin mukaisesti lausunnossa on oltava tieto näytteestä, mene-



**KUVA 3.** Esimerkki *BRAF*-geenin Val600Glu-mutaatiosta rinnakkaissekvensoinnilla. Oranssilla ja sinisellä merkityt sekvenssit edustavat potilaan näytettä, ja niiden alapuolella on viitesekvenssi, johon potilaan sekvenssejä verrataan. Viitesekvenssin alapuolella on esitetty aminohappojärjestys. Mutaatio on merkitty lausunnon tulososioon genetiikan nomenklatuuriin mukaisesti. Lausunnossa ilmoitetaan myös mutaation osuus kaikista sekvensseistä.

telmän kuvaus ja tulos kansainvälisesti sovitun systemaattisen termistön (nomenklatuuri) mukaisesti, mikä väistämättä tekee lausunnosta pitkän. Lisäksi tulosten ilmoittamisessa käytetty genetiikan nomenklatuuri on klinikoille vieras ja vaatii opettelua. Lausunnossa ilmoitetaan kaikki näytteessä todetut somaattiset mutaatiot, myös muutkin kuin melanoomaan nykytiedon mukaan liitetyt geenit ja mutaatiot. Jos kyseistä mutaatiota ei löydy yleisimmistä tietokannoista, kuten COSMICista (the Catalogue of Somatic Mutations in Cancer), lausuntoon vastataan, että mutaation kliininen merkitys on tuntematon.

*BRAF*-geenin mutaatiot ovat yleisimpiä Huslabin 226 melanoomanäytteen aineistossa, jossa niiden yleisyys oli 38 % (**KUVA 1**). Aineisto on kuitenkin vinoutunut, koska immuunimäärityksen mukaan selvästi *BRAF*-positiivisia näytteitä ei välttämättä lähetetä enää genetiikan tutkimuksiin ja koska näytteet ovat pääosin metastasoituneita melanoomanäytteitä. Yleisin mutaatio oli odotetusti Val600Glu (**KUVA 2**),

## Ydinasiat

- ▶ Poista aina mahdollisuuksien mukaan melanoomaksi epäilty kasvain kokonaan pie-nellä marginaalilla.
- ▶ Rakenteinen lausunto ohjaa potilaan par-haiten oikeaan jatkohoitoon ja kertoo tär-keimmät tiedossa olevat histologiset en-nustetiedot.
- ▶ Molekyylipatologinen analyysi (BRAF-pro-teiinin tutkimus, rinnakkaissekvensointi) ohjaa potilaan oikeaan yksilölliseen hoi-toon.

joka todettiin 59 %:lla BRAF-mutaatiopositii-visista (10). Yllättävää oli muiden BRAF-mu-taatioiden, muun muassa Val600Lys:n, yleisyys (21 %). NRAS-mutaatioiden esiintyvyys oli 23 %, ja mutaatiot esiintyivät valtaosin kodo-nissa 61 (92 %). *KIT*-geenin mutaatioita oli 8 %:lla tutkituista. Muut yksittäiset mutaatiot sijaitsivat geeneissä *MET*, *PDGFRA*, *KRAS*, *EGFR* ja *PIK3CA*. Käytetty syöpägeenipaneeli sisältää edellä mainitut kahdeksan geeniä, jois-ta *BRAF*-, *KIT*- ja *NRAS*-geenien mutaatioiden

esiintyminen melanoomissa tunnetaan nykyi-sin parhaiten. Käytetty paneeli on niin sanottu in house -geenipaneeli, johon on helppo lisätä uusia geenejä tai geenialueita tarvittaessa no-peastikin, lähitulevaisuudessa mahdollisesti esimerkiksi *NF1*-geeni.

## Lopuksi

Hyvä histologinen lausunto asianmukaisesta kudostamateriaalista ohjaa melanoomapotilaan hoidon viipymättä tarkoituksenmukaiseen hoi-toyksikköön ja tarvittaviin jatkotoimenpitei-siin. Molekyylipatologinen analytiikka on vält-tämätöntä etäpesäkkeisen taudin yksilöllisen hoidon suunnittelussa. Patologin ja molekyy-lipatologian laboratorion saumaton yhteistyö siis turvaa potilaalle parhaan jatkohoidon. ■

**SUSANNA JUTEAU, dosentti, iho- ja sukupuolitautilien sekä patologisten erikoislääkäri**  
HUSLAB, patologisten keskuslaboratorio

**SOILI KYTÖLÄ, dosentti, sairaalageneetikko**  
HUSLAB, genetiikan laboratorio

### SIDONNAISUUDET

**Susanna Juteau:** Luentopalkkio (Amgen), korvaukset koulutus- ja kongressikuluista (Roche)

**Soili Kytölä:** Luentopalkkio (Roche, AstraZeneca)

### KIRJALLISUUTTA

1. Melanooma. Käypä hoito -suositus. Suomalaisen Lääkäriseuran Duodecim ja Chirurgi Placitici Fenniaen asettama työryhmä. Helsinki: Suomalainen Lääkäriseura Duodecim 2012 [julkaistu 26.1.2012]. [www.kaypahoito.fi](http://www.kaypahoito.fi).
2. Clark WH Jr, From L, Bernardino EA, Mihm MC. The histogenesis and biologic behavior of primary human malignant melanomas of the skin. *Cancer Res* 1969;29:705–27.
3. Clemente C, Cook M, Ruiter D, Mihm M. Histopathologic diagnosis of melanoma. WHO Melanoma Programme publications number 5. Trezzano: World Health Organization 2001.
4. Balch CM, Gershenwald JE, Soong SJ, ym. Final version of 2009 AJCC melanoma staging and classification. *J Clin Oncol* 2009;27:6199–206.
5. Ribero S, Gualano MR, Osella-Abate S, ym. Association of histologic regression in primary melanoma with sentinel lymph node status: a systematic review and meta-analysis. *JAMA Dermatol* 2015; 151:1301–7.
6. Bastian BC, Lazar A. Melanoma. Kirjassa: McKee PH, Calonje E, Brenn T, Lazar A, toim. McKee's pathology of the skin: volume 2. 4. painos. Philadelphia: Saunders Elsevier 2012, s. 1221–67.
7. Melanocytic tumours: WHO classification. Kirjassa: LeBoit PE, Burg G, Weedon D, Sarasin A, toim. Pathology and genetics of tumours of the skin. Lyon: International Agency for Research on Cancer (IARC) 2006, s. 50.
8. Thiel A, Moza M, Kytölä S, ym. Prospective immunohistochemical analysis of BRAF V600E mutation in melanoma. *Hum Pathol* 2015;46:169–75.
9. Hodis E, Watson IR, Kryukov GW, ym. A landscape of driver mutations in melanoma. *Cell* 2012;150:251–63.
10. Ascierto PA, Kirkwood JM, Grob JJ. The role of BRAF V600 mutation in melanoma. *J Transl Med* 2012;10:85.

### SUMMARY

#### The significance of histopathology and molecular pathology in the diagnosis and planning of treatment of cutaneous melanoma

If cutaneous melanoma is suspected, the lesion should be removed completely with a small margin for histopathological diagnosis. Biopsy is indicated only in the case of lesions with a difficult location and for large tumors. Diagnosis is almost always based on hematoxylin-eosin staining, whereas immunohistochemical assays are only rarely needed in primary diagnosis. Immunohistochemistry and molecular pathology play an important role in the exploration of metastatic disease. To facilitate treatment planning, the pathology report for cutaneous melanoma should be structured.