

Emil Ylikallio, Elisa Rahikkala, Riikka Keski-Filppula, Mari Auranen ja Henna Tyynismaa

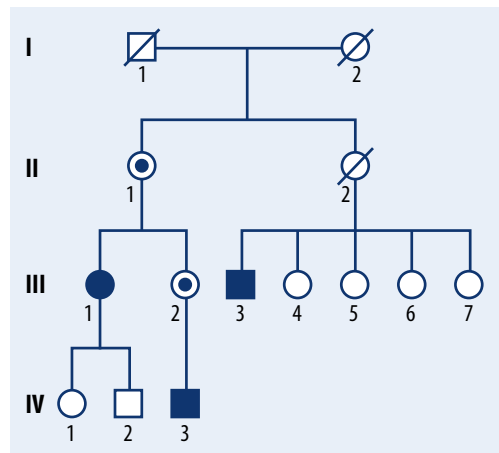
ABCD1-geenin mutaatiosta johtuva adrenomyeloneuropatia spastisen parapareesin taustatekijänä

Esitämme suomalaisen suvun, jossa spastisen parapareesin taustalta löytyi *ABCD1*-geenin mutaation aiheuttama adrenomyeloneuropatia. Kahdella potilaalla oli tautiin joissakin tapauksissa liittyvä lisämunuaisen toimintavajaus. Adrenomyeloneuropatia on perinnöllinen sairaus, jota esiintyy sekä miehillä että naisilla. Miespotilaiden oireet ovat kuitenkin yleensä vaikeampia, koska geeni sijaitsee X-kromosomissa. Diagnoosin jäljille päästiin geenipaneelisekvensoinnin avulla, ja se varmennettiin toteamalla potilaiden seerumista erittäin pitkien rasvahappoketjujen määrän suurentuminen. Spesifisestä molekyyliogeneettisestä diagnoosista on hyötyä, koska se mahdollistaa tarkan perinnöllisyysneuvonnan sekä sairauteen liittyvien liittännäisoireiden, kuten vakavan kortisolipuutoksen tunnistamisen ja hoidon.

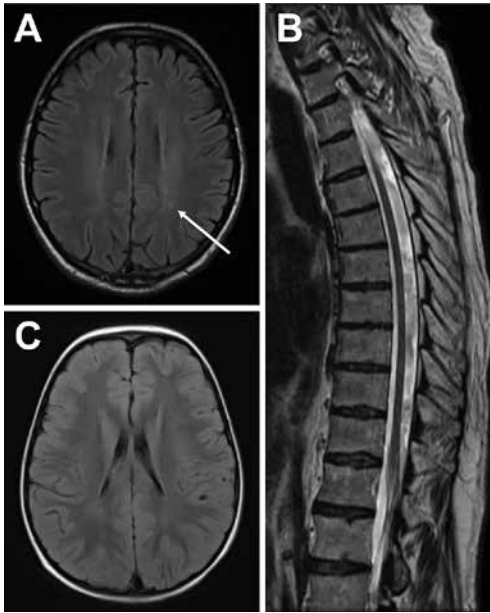
Perinnöllinen spastinen parapareesi on sairaus, jossa ylempien liikehermojen pitkät aksonit rappeutuvat, mistä aiheutuu etenevää alaraajojen jäykkyyttä ja heikkoutta. Tauti voi alkaa milloin vain varhaislapsuudesta vanhuusiikään, ja eri potilailla voi olla huomattavan eriasteisia oireita. Arviolta noin 20 % sairastaa tautimuotoa, johon liittyy muitakin aivoperäisiä oireita tai muiden elinjärjestelmien häiriöitä (1). Perinnöllisen spastisen parapareesin geenitausta on erittäin heterogeeninen, ja mahdollisia tautigeenejä tunnetaan toistaiseksi useita kymmeniä (2). Tutkimuslaboratoriossamme olemme selvittäneet taudin geneettistä taustaa Suomessa käyttämällä uuden sukupolven DNA-sekvensointimenetelmiä: eksomisekvensointia, jossa tutkitaan kaikkien geenien proteiinia koodaavat alueet eli eksonit sekä kohdennettua geenipaneelia, jossa tutkitaan noin 100–200 sairauteen liittyvät geenit (3).

Esitämme yhden perinnöllistä spastista parapareesia ja neuropatiaa aiheuttavan tautigeenin, *ABCD1*:n (4). Tämä geeni on mielenkiintoinen, koska sen sijainti X-kromosomissa voi tehdä taudin ilmiänsusta hyvin vaihtelevan, myös potilaan sukupolven mukaan. Geenin koodaa-

ma proteiini kuljettaa erittäin pitkäketjuisia rasvahappoja (VLCFA) peroksisomin sisälle



KUVA 1. Sukupu. Potilailla 1 (III-1) ja 2 (III-3) on diagnosoitu adrenomyeloneuropatia. Potilaalla 3 (IV-3) on diagnosoitu lisämunuaiskuoren vajaatoiminta. Potilailla todettiin X-kromosomaalisen *ABCD1*-geenin mutaatio p.Ala141Asp. Naispuolisen potilaan 1 mutaatio on hänen toisessa X-kromosomissaan eli hän on sen osalta heterotsygoottinen. Miespuolisten potilaiden 2 ja 3 mutaatio on heidän ainoassa X-kromosomissaan eli he ovat sen suhteen hemitsygoottisia. Henkilöt II-1 ja III-2 ovat oireettomia heterotsygoottisia mutaation kantajia.



KUVA 2. Magneettikuvaukset. A) Aikuisen miespotilaan (potilas 2) pään MK:ssa ei nähty CALD:hen sopivia vaan ainoastaan yksittäisiä epäspesifisiä valkean aineen muutoksia (nuoli). B) Selkäytimen MK:ssa ei havaittu spastisuutta selittävää. C) Poikapotilaan (potilas 3) MK:ssa ei nähty valkean aineen muutoksia. Aivojen kuvissa T2-painotteinen flair-sekvenssi, selkäkuvassa T2-sekvenssi.

hajotettaviksi. Mutaatiot aiheuttavat näiden rasvahappojen haitallisen kertymisen. Seurauksena voi olla joko lapsuusiässä ilmenevä vaikea tulehduksellinen leukodystrofia (cerebral adrenoleukodystrophy, CALD) tai yleensä vasta aikuisiässä ilmenevä adrenomyeloneuropatia, jossa taudin nimen mukaisesti esiintyy degeneraatiota ylemmissä motoneuroneissa, ääreishermoissa ja lisämunuaisen kuorikerrokossa (5,6,7).

Omat potilaat

Kliiniset löydökset. **POTILAS 1** (KUVA 1, III-1), 39-vuotias nainen, oli 30-vuotiaasta lähtien kärsinyt kävelyvaikeuksista, hitaasti etenevästä alaraajojen spastisuudesta ja selkäviviista. Vähitellen hänen virtsaamistarpeensa oli myös tihtynyt, minkä taustalta diagnosoitiin neurogeeninen virtsarakko. Neurologisessa statuksessa todettiin alaraajojen huomattava spastisuus ja symmetrisesti vilkkaat heijasteet. Akillesheijasteet olivat klooniset. Jalkaholvit olivat korkeat. Kosketustunto oli alaraajoissa normaali, mutta värähtelytunto oli distaalisesti heikentynyt. Pään magneettikuvauksessa (MK)

todettiin pikkuaivoissa pieni kutistava vaurio todennäköisesti vanhan aivoinfarktin seurauksena. Selkäytimen MK:ssa todettiin kahden alimman nikamavälilevyn rappeumaa ja pienet esiinluiskahdukset sekä lievää tai kohtalaista spinaalistenooia L4–5-välin alueella. Potilasta hoidettiin konservatiivisesti. Hermo-lihassähkötkutkimus (ENMG) oli normaali. MEP-tutkimuksessa (motor evoked potentials) todettiin yläraajojen osalta normaali löydös, mutta jaloissa lievää ylemmän motoneuronin vaurio, joka sijaitsi L5-tason kraniaalipuolella.

POTILAS 2 (KUVA 1, III-3) on 66-vuotias mies ja potilaan 1 serkku. Hänellä on todettu 35 vuoden iästä alkaen vähitellen etenevää alaraajapainotteista spastista paraparesioiretta. Hänelläkin on diagnosoitu yliaktiivinen virtsarakko. Neurologisessa statuksessa hänellä todettiin spastis-ataktinen kävely ja laahaava vasen jalkaterä. Patellaheijasteet olivat vilkastuneet ja Babinskin merkki oli positiivinen. Pään MK:ssa havaittiin valkeassa aineessa yksittäisiä pieniä epäspesifisiä kirkassignaalaisia vaurioita mutta ei CALD:hen sopivaa löydöstä tai selitystä spastisuudelle (KUVA 2 A). Selkäytimen MK (KUVA 2 B) ja ENMG olivat normaalit.

Potilaan 1 siskon kolmevuotiaan pojan, **POTILAAN 3** (KUVA 1, IV-3), tutkimukset käynnistyivät gastroenteritiin yhteydessä todetun hypoglykemian vuoksi. Tällöin verengluukoosipitoisuus oli pienimmillään 0,6 mmol/l. Lisätutkimuksissa havaittiin lisämunuaiskuoren vajaatoimintaan sopiva löydös, ja potilaalle aloitettiin kortisolikorvaushoito. Hänen psykomotorinen ja neurologinen kehityksensä oli seurannassa edennyt ikätasoisesti, ja pään MK oli normaali (KUVA 2 C). Pojan äiti ja äidinäiti ovat terveitä, mutta neurologisessa statuksessa heillä todettiin vilkkaat alaraajajheijasteet.

Geneettiset tutkimukset. Potilaille 1 ja 2 tehtiin heidän suostumuksellaan geenipaneelisekvensointi, jossa analysoitiin kaikkien tunnettujen perinnölliseen neuropatiaan tai spastiseen paraparesiin yhdistettyjen geenien eksonit. Löydöksenä oli *ABCD1*-geenin mutaatio c.422C>A (p.Ala141Asp). Kyseinen muutos todettiin väestössä erittäin harvinaiseksi, sillä sitä ei löytenyt yli 60 000 henkilöä käsittävästä ExAC-tietokannasta tai yli 10 000 suomalaista käsittävästä SISu-tietokannasta (8,9). Sama geenimuutos todettiin myös potilaalta 3 Hollannissa Nijmegenin genetiikan laboratoriossa. Potilaan 3 terve äiti ja äidinäiti olivat muutoksen heterotsygoottisia kantajia.

Seerumin pitkäketjuiset rasvahapot ja hormonimittaukset. Seuraavaksi potilailta mitattiin seerumin VLCFA-pitoisuuden eli tyydyttyneiden rasvahappojen, joissa on 26 tai 24 hiiliatomia (C26:0 ja C24:0) määrä suhteessa tyydyttyneiden rasvahappojen, joissa on 22 hiiliatomia (C22:0), määrään. Kaikkien kolmen potilaan C24:0/C22:0-suhde oli suurentunut. Seerumin C26:0/C22:0-suhde oli miespuolisilla potilailla selvästi suurentunut ja naispotilaallakin normaalin ylärajalla (TAULUKKO 1).

TAULUKKO 1. Potilaiden seerumin VLCFA-pitoisuudet (C24:0 ja C26:0) määritettiin suhteessa C22:0-rasvahappoihin. Lisämunaisten toiminnan selvittämiseksi mitattiin aamulla kortisoli- ja kortikotropiiniarvot. Viitevälistä poikkeavat tulokset on merkitty tähdellä (*).

Mittaus	Potilas 1	Potilas 2	Potilas 3	Viiteväli
C24:0/C22:0-suhde	1,3*	1,7*	1,5*	0,5–1,1
C26:0/C22:0-suhde	0,04	0,08*	0,07*	< 0,04
Aamukortisoli (nmol/l)	671*	195	233	150–650
Kortikotropiiniipitoisuus (ng/l)	23,9	1 166*	1 002*	< 46

Potilaan 1 lisämunaiskuoren toiminta todettiin normaaliksi, mutta potilailla 2 ja 3 todettiin Addisonin tautiin sopivat kortisoli- ja kortikotropiinihöydykset aamumittauksissa sekä kortikotropiiniirasisutuskokeessa (**TAULUKOT 1** ja **2**).

Pohdinta

Olemme kuvanneet uuden *ABCD1*-geenin mutaation spastisen parapareesin taustatekijänä. *ABCD1*:n mutaatioita käsittävään tietokantaan on listattu jo satoja eri mutaatioita (10). Kuvaamaamme p.Ala141Asp-muutosta ei ole aiemmin raportoitu kirjallisuudessa tai tietokannoissa, mutta samassa aminohappokohdassa on kuvattu p.Ala141Thr-mutaatio CALD:tä sairastavalla potilaalla (11). Potilaiden seerumissa oli poikkeava VLCFA-löydös, joka vahvisti adrenomyeloneuropatiadiagnoosin. Taudin patogeenesi perustuu todennäköisesti VLCFA:n toksisiin vaikutuksiin. Ilmeisesti pitkäaikainen altistuminen VLCFA:lle häiritsee myeliinin ja aksonin välistä yhteisvaikutusta ja johtaa vuosien mittaan etenevään pisimpien aksonien rappeutumiseen (5). Toistaiseksi ei tiedetä, miksi tauti ilmenee toisilla potilailla puhtaana spastisena parapareesina kun taas toisilla esiintyy sen lisäksi perifeeristä neuropatiaa tai Addisonin tautia.

Koska *ABCD1*-geeni sijaitsee X-kromosomissa, sairastuneilta miehiltä puuttuu geenin normaali kopio. Siksi heillä on yleensä vaikeampi oireisto heterotsygoottisiin naisiin verrattuna. Vakava CALD-fenotyyppi on käytännössä mahdollinen vain miespuolisilla potilailla. Kirjallisuuden mukaan geenivirhettä kantava mies sairastuu CALD:hen noin 60 % todennäköisyydellä, yleensä 5–12 ikävuoden välillä. Ensioireet ovat usein neuropsykiatrisia, ja taudin edetessä kehittyvät erilaisia neurologisia

oireita ja löydöksiä, kuten pyramidiradan häiriöitä, aivoperäisiä näköhäiriöitä ja kouristuskohtauksia sen mukaan, missä aivojen osassa tulehdusmuutokset sijaitsevat. Hoitamattomana CALD johtaa tyypillisesti vaikeavammaisuuteen ja kuolemaan keskimäärin kahdessa vuodessa oireiden alusta (7). Nykyisin suosituksena onkin tehdä säännöllisesti kuuden kuukauden välein aivojen MK geenimuutosta kantaville 3–12-vuotiaille pojille CALD:n puhkeamisen varalta ja myöhemmin tarpeen mukaan, mikäli potilaalle kehittyy uusia oireita. Miehillä adrenomyeloneuropatia puhkeaa yleensä 20 ja 30 ikävuoden välillä ja naisilla 40–50-vuotiaana (12,13). Aikuisikäisellä miespotilaallamme ei havaittu pään MK:ssa viitteitä sentraalisesta demyelinaatiosta. Iän perusteella hänen CALD-riskinsä vaikuttaa vähäiseltä, joskaan ei pois suljetulta. Naiset saattavat jäädä vähäoireisiksi tai jopa oireettomiksi. Samaakin mutaatiota kantavien naisten oirekuva voi vaihdella siten, että osa on oireettomia kantajia ja osa sairastuu klassiseen adrenomyeloneuropatiaan kuten potilaamme 1. Taudinkuvan vaihtelun on arvioitu selittyvän naisten X-kromosomin inaktivaation sattumanvaraisuudella.

TAULUKKO 2. Miespuolisille potilaille tehtiin kortikotropiiniirasisutuskoe. Normaalisti aikuisten kortisoliarvo suurenee lähtötilanteesta yli 160 nmol/l. Tyypillisesti aikuisten enimmäisarvo on HUSLAB:n tutkimusohjekirjan mukaan yli 400–500 ja lapsilla kahden tunnin arvo yli 800 nmol/l. Potilaidemme kortisolipitoisuus ei suurentunut kortikotropiinin vaikutuksesta, mikä osoitti lisämunaiskuoren toimintahäiriön.

Aikapiste	Potilas 2	Potilas 3
0 min	171 nmol/l	233 nmol/l
30 min	172 nmol/l	–
60 min	169 nmol/l	228 nmol/l
120 min	–	224 nmol/l

Ainakin lapsipotilaiden CALD:n kulkuun voidaan vaikuttaa ajoissa annettavalla kantasolusiirrolla, joka ei kuitenkaan estä adrenomyeloneuropatiaa (14,15). Pyrkimyksistä löytää hoitovaihtoehtoja tähän etenevään sairauteen on tehty kuuluisa draamaelokuvakin, Lorenzon öljy. Sitten tosin osoittautui, että plasman C26:0-rasvahappopitoisuudet normalisoiva Lorenzon öljyvalmiste ei estä taudin etenemistä (7). Heterotsygoottista mutaatiota kantavan äidin pojalla on 50 %:n todennäköisyys periä geenimutaatio ja alttius sairastua CALD:hen. Mutaation kantajille tulee tarjota mahdollisuutta perinnöllisyysneuvontaan ja raskauksien aikana sikiödiagnostiikkaan. Lisämunuaisen kuorikerroksen toimintahäiriötä on raportoitu 50–70 %:lla miespuolisista adrenomyeloneuropatiapotilaista, ja se voi joskus olla taudin ensioire. Glukokortikoidinpuutoksen lisäksi potilailla voi olla myös mineralokortikoidin- ja jonkinasteinen testosteroninpuutos. Hyperpigmentaatio on myös tyypillistä (7). Plasman kortisolipitoisuuden mittaaminen sekä kortikotropiinipitoisuuden määrittäminen tai kortikotropiinirasisutuskoe on adrenomyeloneuropatiassa keskeistä mahdollisesti vakavan mutta hoidettavissa olevan Addisonin taudin todentamiseksi.

EMIL YLIKALLIO*, LT, neurologiaan erikoistuva lääkäri
HENNA TYYNISMAA, FT, apulaisprofessori,
tutkimusryhmän johtaja
Molekyylineurologian tutkimusohjelma, lääketieteellinen tiedekunta, Helsingin yliopisto

ELISA RAHIKALA*, PhD, perinnöllisyyslääketieteen erikoislääkäri
RIIKKA KESKI-FILPPULA, LT, perinnöllisyyslääketieteen erikoislääkäri
PEDEGO-tutkimusryhmä, Oulun yliopisto, Medical Research Center Oulu, perinnöllisyyslääketieteen klinikka, Oulun yliopistollinen sairaala

Lopuksi

Spastinen parapareesi on verrattain yleinen oire aikuisneurologiassa. Mikäli taudin taustalta ei löydy esimerkiksi rakenteellista syytä, voi geneettinen syy olla mahdollinen. *ABCD1*-geeniin liittyvässä sairaudessa sukuanamneesi saattaa kuitenkin jäädä negatiiviseksi, koska adrenomyeloneuropatia voi syntyä myös uuden *de novo*-mutaation pohjalta tai suvussa saattaa olla oireettomia tai hyvin lieväoireisia naiskantajia. Kliinisessä diagnostiikassa voidaan edetä kohdennettuihin geenipaneelitutkimuksiin tai eksomisekvensointiin. Miespotilaiden adrenomyeloneuropatiaepäilyyn liittyvät tutkimukset on mahdollista aloittaa myös seerumin VLCFA-pitoisuuden mittauksella. Jos sen tulos on poikkeava, diagnoosi varmennetaan geenitestillä. Adrenomyeloneuropatian diagnosoiminen on tärkeää suvun perinnöllisyysneuvonnan mahdollistamiseksi, sairauteen kytkeytyvien liittänoireiden tunnistamiseksi sekä oikeanlaisen hoidon, seurannan ja lääkityksen järjestämiseksi potilaille. ■

MARI AURANEN, LT, neurologian dosentti
HYKS, neurologian poliklinikka
Molekyylineurologian tutkimusohjelma, lääketieteellinen tiedekunta, Helsingin yliopisto

*samanarvoinen osuus

SIDONNAISUDET
Ei sidonnaisuuksia

SUMMARY

Adrenomyeloneuropathy due to mutation in the *ABCD1* gene as underlying factor in spastic paraparesis

We present a Finnish family in which adrenomyeloneuropathy (AMN) caused by a mutation in the *ABCD1* gene was revealed as the cause of spastic paraparesis. Two patients had hypoadrenalism, which is in some cases associated with the disease. AMN is a hereditary disease manifested both in men and women, but owing to the location of the gene in the X chromosome the symptoms are usually more severe in male patients. Diagnosis was tracked down with gene-panel sequencing and confirmed through detection of an elevated level of very long-chain fatty acids in the serum of the patients. Specific molecular genetic diagnosis is beneficial, because it enables precise genetic counseling as well as recognition and treatment of associated symptoms, such as severe cortisol deficiency.

KIRJALLISUUTTA

1. Harding AE. Classification of the hereditary ataxias and paraplegias. *Lancet* 1983;1:1151–5.
2. Tesson C, Koht J, Stevanin G. Delving into the complexity of hereditary spastic paraplegias: how unexpected phenotypes and inheritance modes are revolutionizing their nosology. *Hum Genet* 2015;134:511–38.
3. Ylikallio E, Johari M, Konovalova S, ym. Targeted next-generation sequencing reveals further genetic heterogeneity in axonal Charcot-Marie-Tooth neuropathy and a mutation in HSPB1. *Eur J Hum Genet* 2014;22:522–7.
4. Mosser J, Douar AM, Sarde CO, ym. Putative X-linked adrenoleukodystrophy gene shares unexpected homology with ABC transporters. *Nature* 1993;361:726–30.
5. Berger J, Forss-Petter S, Eichler FS. Pathophysiology of X-linked adrenoleukodystrophy. *Biochimie* 2014;98:135–42.
6. Wiesinger C, Eichler FS, Berger J. The genetic landscape of X-linked adrenoleukodystrophy: inheritance, mutations, modifier genes, and diagnosis. *Appl Clin Genet* 2015;8:109–21.
7. Kemp S, Huffnagel IC, Linthorst GE, ym. Adrenoleukodystrophy – neuroendocrine pathogenesis and redefinition of natural history. *Nat Rev Endocrinol* 2016;12:606–15.
8. ExAC Browser Beta [verkkotietokanta]. Exome Aggregation Consortium <http://exac.broadinstitute.org>.
9. SISu – sequencing initiative Suomi [verkkotietokanta]. www.sisuproject.fi.
10. Adrenoleukodystrophy database [verkkotietokanta]. <http://www.x-ald.nl>.
11. Kok F, Neumann S, Sarde CO, ym. Mutational analysis of patients with X-linked adrenoleukodystrophy. *Hum Mutat* 1995; 6:104–15.
12. Horn MA, Retterstol L, Abdelnoor M, ym. Age-dependent penetrance among females with X-linked adrenoleukodystrophy. *Brain* 2015;138:e325.
13. Engelen M, Barbier M, Dijkstra IM, ym. X-linked adrenoleukodystrophy in women: a cross-sectional cohort study. *Brain* 2014;137:693–706.
14. Peters C, Charnas LR, Tan Y, ym. Cerebral X-linked adrenoleukodystrophy: the international hematopoietic cell transplantation experience from 1982 to 1999. *Blood* 2004;104:881–8.
15. van Geel BM, Poll-The BT, Verrips A, ym. Hematopoietic cell transplantation does not prevent myelopathy in X-linked adrenoleukodystrophy: a retrospective study. *J Inher Metab Dis* 2015;38:359–61.