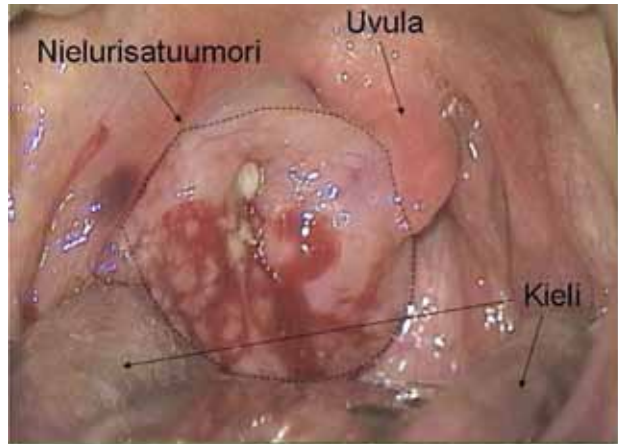


## Nielurisakasvain

**Muutoin terve tupakoimaton nainen** oli tuntenut nielussaan jotakin ylimääräistä muutaman kuukauden ajan. Tämän vuoksi hän hakeutui lääkärin vastaanotolle. Nielunäytteestä tehdyn bakteeriviljelyn tulos jäi negatiiviseksi. Koska muutos nielussa edelleen kasvoi ja aiheutti nielemishankaluutta, potilas hakeutui uudelleen selvityksiin.

Oheisessa kuvassa nähdään potilaan oikeanpuoleinen huomattavasti suurentunut tuumorimainen nielurisa. Molemmiin puolin kaulaa todettiin muutamia suurentuneita imusolmukkeita. Nielurisasta otettiin näytteet paikallispuudutuksessa. Niiden perusteella diagnosoiksi varmistui B-solulymfooma. Potilas ohjattiin hoitoon hematologian klinikkaan.



Nielurisasyöpä on harvinainen sairaus, mutta sen mahdollisuus tulee kuitenkin pitää mielessä poikkeavan risalöydöksen yhteydessä varsinkin silloin, kun oireet ja löydökset eivät sovi tavalliseen tonsilliittiin. ■

**TATU KEMPPAINEN, LT,** korva-, nenä- ja kurkkutautien erikoislääkäri, kliininen opettaja  
Itä-Suomen Yliopisto  
ja KYS