

Värttinäluun distaalisten murtumien nykyhoito

Suuri osa radiuksen eli värttinäluun distaalista murtumista hoidetaan sulkeisella repositiolla ja kipsillä. Lukkolevyjen käyttö on nykyisin suosituin leikkausmenetelmä. Vaihtoehtoisesti voidaan käyttää ulkoista kiinnitintä ja K-piikkejä. Nuorilla ja fyysisesti aktiivisilla iäkkäämmillä potilailla värttinäluun asento on hyväksyttävä, jos nivelpinnan dorsaalinen kallistuma on alle 10° tai volaarinen kallistuma alle 20° ja inkliinaatio yli 15°. Hyväksyttävänä pidetään murtuman aiheuttamaa alle 2 mm:n lyhentymää ja alle 1–2 mm pykälää tai rakoa nivelpinnalla. Yleisimpiä hoitolinjan vaikuttavia ranteen liittämissvammoja ovat kynnäriluun distaalinen murtuma, distaalisen radioulnaarivivelen epästabiilius, skafolunaarisen nivelsiteen vamma ja rannekanavaoirehtymä. Yli 65-vuotiailla toiminnallisten tarpeiden vähentyessä murtuman asennon merkitys toiminnalliseen tulokseen vähenee ja kipsihoidolla saadaan useimmiten käden toimintakyky palautetuksi.

Värttinäluun eli radiuksen distaalinen murtuma on yleisin yksittäinen murtuma. Suomalaisissa tutkimuksissa vuosittaisen ilmaantuvuuden on esitetty olevan 258–365 murtumaa 100 000:ta henkilöä kohden (Kaukonen 1985, Flinkkilä ym. 2011). Naisilla ilmaantuvuus lisääntyy voimakkaasti menopaussin jälkeen.

Viimeisten kymmenen vuoden aikana värttinäluun distaalisten murtumien hyväksyttävän asennon kriteerit ovat tiukentuneet ja leikkausmäärät lisääntyneet (Mattila ym. 2011, Waris ym. tässä numerossa). Anatomisen asennon palauttamisen on arvioitu olevan merkityksellistä ranteen toimintakyvyn

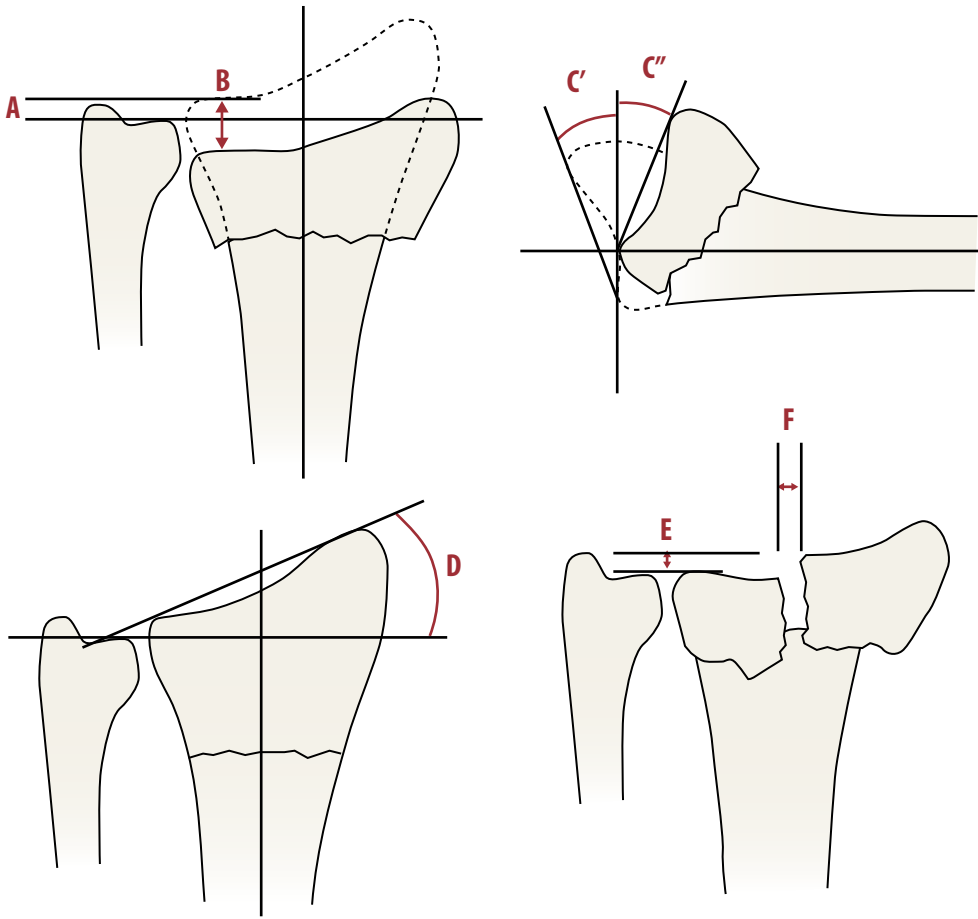
kannalta (Ilyas ja Jupiter 2010, Lichtman ym. 2010, Arora ym. 2011, Ng ja McQueen 2011). Yli 65-vuotiaiden osalta tälle ei ole vankkoja tieteellisiä perusteita (Lichtman ym. 2010, Waris ym. tässä numerossa). Osaltaan hoitolinjan muutokseen on vaikuttanut uusien värttinäluun volaaripuolelle asetettävien lukkolevyjen tulo markkinoille. Murtumat, jotka saadaan sulkeisella paikalleen asetuksella pysymään hyväksyttävässä asennossa, hoidetaan kipsihoidolla. Sen toteutus tulee hallita perusterveydenhuollossa.

Diagnostiikka

Distaalinen värttinäluu murtuu yleisimmin kaaduttaessa ojennetun käden varaan mutta joskus myös putoamis-, liikenne- ja urheiluvammojen seurauksena. Vammamekanismin ja -energian arvio on tärkeää. Iäkkäillä murtumat ovat tyypillisesti pienienergiaisia ja syntyvät kaatumisen yhteydessä (Waris ym. tässä numerossa). Nuorten murtumat ovat useammin suurienergiaisia, ja niihin liittyy monesti liittämissvammoja.

Värttinäluun murtuminen aiheuttaa tavallisesti selvän palpaatioarkuuden murtuman kohdalle ranteen proksimaalipuolelle. Dislokoitunut murtuma saattaa aiheuttaa päälle päin näkyvän virheasennon. Dorsaalipuolelle kallistuva murtuma synnyttää ranteeseen tyypillisesti niin sanotun bajonettivirheasennon. Ranne on turvoksissa, ja sen taivuttelu ja käden käyttö aiheuttavat vaihtelevassa määrin kipua.

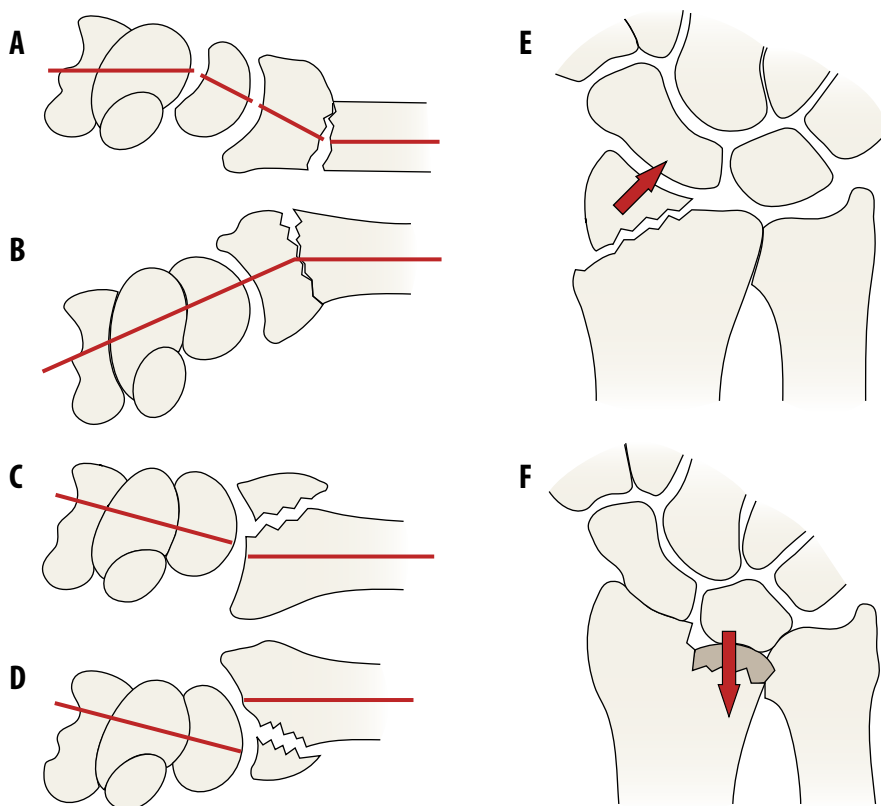
Värttinäluun distaalista murtumaa epäiltäessä ensisijainen kuvantamistutkimus on ranteen röntgenkuvaus standardoiduin PA-, sivu- ja viistosuunnan projektioin. Sivuprojek-



KUVA 1. Värttinäluun distaalisen murtuman arvioissa käytettyjä radiologisia muuttujia. **A)** Ulnavarianssi, **B)** murtuman lyhentymä, **C)** nivelpinnan kallistuma (**C'** volaarinen kallistuma, **C''** dorsaalinen kallistuma), **D)** inkliinaatio, murtuman aiheuttama **E)** pykälä ja **F)** rako nivelpinnalla.

tio 20–25° inkliinaation suunnassa ja viistoprojektiot auttavat nivelpinnan arvioinnissa. Värttinäluun distaalisen murtuman arvioinnissa yleisesti käytettyjä radiologisia muuttujia ovat nivelpinnan kallistuma, murtuman lyhentymä, inkliinaatio sekä murtuman aiheuttama pykälä ja rako nivelpinnalla (KUVA 1) (Cardoso ja Szabo 2010, Ng ja McQueen 2011). Suorassa sivukuvassa nivelpinta on kallistunut normaalisti 11–12° (vaihteluväli 0–28°) volaarisuuntaan. Yleisimmin värttinäluun murtumissa nivelpinta kallistuu dorsaalisuuntaan. Murtuman lyhentymän arviointia hankaloittaa värttinä- ja kyynärluun keskinäisen pituuseron yksilöllinen vaihtelu, jota kutsutaan ulnavarianssiksi. Keskimäärin näiden luiden nivel-

pinnat ovat samalla tasolla tai kyynärluun distaalinen nivelpinta on millimetrin värttinäluun nivelpintaa proksimaalisemmassa asennossa (ulnavarianssi –1 mm). Ulnavarianssin vaihteluväli on kuitenkin suuri (–4 mm – +2 mm), ja luiden pituuseron selvittämiseksi käytetään epäselvissä tapauksissa vertailukohtana röntgenkuvaa terveestä ranteesta. Luun painuessa kasaan pienenee usein myös inkliinaatiokulma (normaali 22–23°, vaihteluväli 13–30°), joka tarkoittaa PA-kuvassa näkyvää värttinäluun nivelpinnan kallistumaa kyynärluuhun päin. Nivelpintaan ulottuvissa murtumissa arvioidaan murtuman aiheuttama pykälä ja rako nivelpinnalla, joskin niiden tarkka arvioiminen röntgenkuvan perusteella ei aina ole mahdollista.



KUVA 2. Eri murtumatyypeistä käytettyjä nimityksiä. **A)** Värttinäluun tyypimurtuma eli Collesin murtuma, jossa nivelpinta kallistuu dorsaalisesti. **B)** Smithin murtumassa nivelpinta kallistuu volaarisuuntaan. Bartonin murtumassa nivelpinta halkeaa joko **C)** dorsaalisesti tai **D)** volaarisesti ja ranne dislokoituu murtumafragmentin mukana. Värttinäluun puikkolisäkkeen (processus styloideus radii) erillistä murtumaa kutsutaan **E)** kuljetajan murtumaksi (chauffer's fracture), kun taas fossa lunatan nivelensisäinen painumamurtuma on nimeltään **F)** die punch -murtuma.

Tietokonetomografiaa (TT) käytetään tarvittaessa nivelpintaan ulottuvien murtumien arvioinnissa.

Värttinäluun murtuman yhteydessä voi kynnäriluussa olla murtuma luun päässä tai puikkolisäkkeessä (processus styloideus ulnae). Kynnäriluun puikkolisäkkeen tyven murtuma tai tyveen kiinnittyvien radioulnaaristen ligamenttien repeämä voi johtaa distaalisen radioulnaarisen nivelen (DRU-nivel) epästabiiliuteen. Tämä voi näkyä röntgenkuivissa kynnäriluun projisoitumisena värttinäluun volaari- tai dorsaalipuolelle tai nivelraon levenemisenä. Muita röntgenkuivassa mahdollisesti näkyviä liitännäisvammoja ovat ranneluiden murtumat, nivelsidevammat ja sijoiltaan-

menot. Muut yläraajan vammat erityisesti kynnärvarren ja kynnärpään alueella ovat mahdollisia.

Luokitukset

Kliinisesti värttinäluun distaaliosan murtumat jaetaan nivelenulkoisiin ja -sisäisiin sekä luokitellaan murtuman dislokaation, pirstaleisuuden ja nivelpinnan murtumakappaleiden mukaan (Ilyas ja Jupiter 2010). Useimmat murtumaluokitukset eivät ole toimivia kliinisessä työssä, koska niiden perusteella ei voida määrittellä luotettavasti parasta hoitovaihtoehtoa eivätkä ne ennusta toiminnallista lopputulosta (Ilyas ja Jupiter 2010, Ng ja McQueen 2011).

Kliinisessä käytössä yleisin nimitys on väärttinäluun tyyppimurtuma eli Collesin murtuma (KUVA 2). Väärttinäluun distaalinen murtuma määritellään epästabiiliksi, jos murtuman asentoa ei saada pysymään hyväksyttävänä sulkeisella repositiolla ja kipsihoidolla (Lichtman ym. 2010, Ilyas ja Jupiter 2010).

Hoitovaihtoehdot ja hyväksyttävän asennon raja-arvot

Väärttinäluun distaalisten murtumien hoidon tavoitteena on kivuttomuus ja toimintakyvyn palauttaminen. Hoitolinjan valintaan vaikuttavat murtuman tyyppi, virheasento, stabiilius sekä liitännäisvammat ja komplikaatiot (Ilyas ja Jupiter 2010, Ng ja McQueen 2011). Potilaan aktiivisuus, fysiologinen ikä, käden toiminnalliset tarpeet ja muu sairastavuus sekä hoitomyöntyvyys ovat usein ratkaisevia tekijöitä hoitolinjaa valittaessa (Ilyas ja Jupiter 2010, Waris ym. tässä numerossa).

Hyväasentoiset ja stabiilit väärttinäluun distaaliosan murtumat hoidetaan kipsi- tai lastahoidolla. Mikäli dislokoitunut murtuma saadaan sulkeisella paikalleen asetuksella ja kipsihoidolla pysymään hyväksyttävässä asennossa, on kipsihoito ensisijainen hoitomuoto. Jos hyvää asentoa ei saavuteta tai se menetetään seurannassa, nuoret ja aktiiviset potilaat hyötyvät leikkauksesta (Lichtman ym. 2010). Nuorten potilaiden toiminnallisten tulosten on todettu korreloivan väärttinäluun radiologiseen virheasentoon erityisesti väärttinäluun lyhentymän ja nivelpinnan dorsaalisen kallistuman osalta (McQueen ym. 1996, Leung ym. 2000, Slutsky 2005, Grewal ja McDermid 2007, Brogren ym. 2011b, Ng ja McQueen 2011). Nivelpinnan inkongruenssin on todettu lisäävän nivelrikon riskiä, mutta sen vaikutusta toiminnalliseen tulokseen ei ole voitu vakuuttavasti osoittaa (Slutsky 2005, Ilyas ja Jupiter 2010, Ng ja McQueen 2011).

Hyväksyttävän murtuma-asennon raja-arvot vaihtelevat kirjallisuudessa (Ilyas ja Jupiter 2010, Ng ja McQueen 2011). Nuorilla ja fyysisesti aktiivisilla iäkkäämmillä potilailla väärttinäluun asentoa pidetään nykyisin hyväksyttävä, jos nivelpinnan dorsaalinen kal-

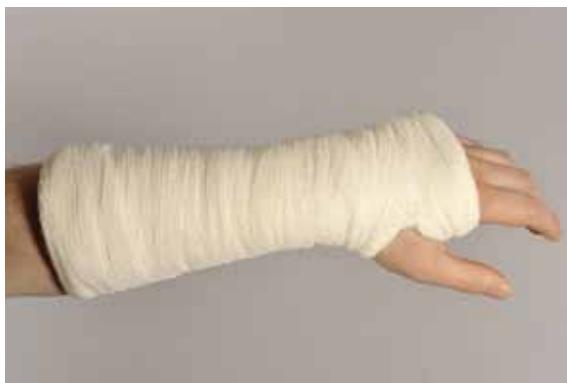listuma on alle 10° tai volaarinen kallistuma alle 20° ja inkliinaatio yli 15°. Hyväksyttävänä pidetään murtuman aiheuttamaa alle 2 mm:n lyhentymää ja alle 1–2 mm pykälää tai rakoa nivelpinnalla. Yhdysvaltain ortopediyhdistyksen laajaan kirjallisuuskatsaukseen perustavassa tuoreessa kliinisessä hoitosuosituksessa arvioitiin, että kohtalaisen tutkimusnäytön valossa ja viiden satunnaistetun tutkimuksen perusteella kirurginen hoito olisi kipsihoitoa hieman parempi murtumissa, joissa sulkeisen reposition ja kipsauksen jälkeen lyhentymää jää yli 3 mm, dorsaalista kallistumaa yli 10° tai nivelpintaan pykälää yli 2 mm (Lichtman ym. 2010).

Ikääntymisen myötä ja toiminnallisten tarpeiden vähentyessä murtuman asennon vaikutus toiminnalliseen tulokseen vähennee (Grewal ja MacDermid 2007, Arora ym. 2011, Diaz-Garcia ym. 2011, Waris ym. tässä numerossa). Iäkkäiden potilaiden osalta väärttinäluun distaalisten murtumien leikkaushoidon puolesta tai sitä vastaan ei ole tieteellistä näyttöä (Lichtman ym. 2010, Arora ym. 2011), mutta toimintakyvyltään aktiiviset iäkkäät potilaat voivat hyötyä merkittävän virheasennon korjaamisesta (Grewal ja MacDermid 2007, Diaz-Garcia ym. 2011, Waris ym. tässä numerossa).

Mikäli väärttinäluun distaaliosan murtumaan liittyy leikkaushoitoa vaativa liitännäisvamma tai muita samanaikaisia leikkaushoitoa vaativia yläraajavammoja, kannattaa väärttinäluun murtuma usein kiinnittää samassa leikkauksessa.

Konservatiivinen hoito: sulkeinen repositio ja kipsihoito

Hyväasentoinen murtuma suojataan dorsaalisella funktioasentoisella kipsillä tai lastalla 4–5 viikon ajaksi (O'Connor ym. 2003). Dislokoitunut murtuma asetetaan paikalleen sulkeisesti vedolla ja painamalla tämän jälkeen murtumafragmenttia tarvittavaan suuntaan. Sitten murtuma kipsataan. Repositio tehdään yleensä paikallispuudutuksessa ruiskuttamalla puuduteaine murtumarakoon. Reponoidun murtuman asento tulee tarkastaa kipsin läpi otetulla röntgenkuvalla. Murtuman asennon



KUVA 3. Värttinäluun dislokoitunut distaalinen tyyppimurtuma tulee asettaa paikalleen sulkeisesti ja kipsata dorsaalisella kipsilastalla lievään fleksioon ja ulnaarideviaatioon. Kipsin tulee sallia vapaa tyvinivelten ja peukalon liike. Jyrkkää ranteen koukistus- ja ulnaarideviaatioasentoa tulee välttää, sillä se altistaa nivelten jäykistymiselle ja rannekanavaoireyhtymälle.

pysyminen tulee varmistaa röntgenkuvin yhden ja kahden viikon ja harkinnan mukaan vielä kolmen viikon kuluttua (Lichtman ym. 2010). Mikäli asentoa ei saada hyväksyttäväksi tai asento dislokoituu kipsihoidon aikana, on harkittava hoitomenetelmän vaihtamista. Jos sulkeisesti paikalleen asetetun ja kipsatun värttinäluumurtuman asento huononee seurannassa, on se merkki murtuman epästabiliudesta luonteesta. On epätodennäköistä, että radiologinen asento saadaan pysymään paremmin uusilla repositiioilla, etenkin jos kyseessä on iäkäs potilas (McQueen ym. 1986, McQueen ym. 1996, Leung ym. 2000). Leikkaushoito tulee toteuttaa 2–3 viikon kuluessa vammasta, jolloin murtuman asento on vielä korjattavissa.

Dorsaalisesti kallistunut värttinäluun tyyppimurtuma kipsataan tavallisesti dorsaalisella kipsilastalla lievään fleksioon ja ulnaarideviaatioon (ja pronatioon) (KUVA 3) 5–6 viikon ajaksi. Konservatiivisen hoidon osalta on tehty useita vertailevia tutkimuksia, joissa erilaisten kipsien ja kipsausasentojen välillä ei ole todettu merkittävää eroa lopullisessa radiologisessa asennossa (Van der Linden ja Ericson 1981, Wahlstrom 1982, Wilson ja Venner 1984, Handoll ja Madhok 2003a,b, Bong ym. 2006, Grafstein ym. 2010). Määräävä tekijä

asennon peittämisessä vaikuttaisikin olevan lähinnä murtuman luonne eikä niinkään kipsaustekniikka tai ranteen asento kipsissä. Näiden tutkimusten perusteella voidaan kyseenalaistaa värttinäluun distaalisen tyyppimurtuman pitkäaikainen immobilisaatio tavanomaiseen volaarifleksio-ulnaarideviaatio-pronatioasentoon ja suositella käytettäväksi funktioasentoa.

Harvinaisempi volaarisuuntaan kallistunut nivelenulkoinen Smithin murtuma (KUVA 2B) tulee kipsata kulmakipsillä tai niin sanotulla sokeripihtimallisella (sugar tong) kipsillä supinaatioon (45–60°) ja ranne lievään ojennukseen. Dorsaalisessa Bartonin murtumassa (KUVA 2C) optimaalinen kipsausasento on myös ranteen ojennus, kun taas volaarisessa Bartonin murtumassa ranteen ihanteellinen asento on fleksio (KUVA 2D). Nämä murtumatyypit ovat kuitenkin usein epästabiileja, jolloin leikkaushoito on aiheellinen.

Kipsihoidon aikana reponoitujen murtumien asennoista huononee 20–60 %, hyvin iäkkäillä jopa lähes 90 % (Leung ym. 2000, Leone ym. 2004, Waris ym. tässä numerossa). Tekijöitä, jotka altistavat murtuman asennon huononemiselle eli ennustavat murtuman epästabiliutta, ovat korkean iän lisäksi alkuvaiheen reilu dorsaalinen kallistuma (> 20°) tai lyhentymä (> 5 mm) nivelpinnassa, metafyysialueen pirstaleisuus, nivelpintaan ulottuva murtuma, kyynärluun murtuma liitännäisvammana ja vaikea osteoporoosi (Slutsky 2005, Ilyas ja Jupiter 2010).

Leikkaushoito

K-piikit soveltuvat nivelenulkoisten ja yksinkertaisten nivelensisäisten murtumien kiinnitykseen, joissa ei ole pirstaleisuutta eikä osteoporoosia. K-piikit voidaan porata läpivalaisuohjauksessa perkutaanisesti värttinäluun puikkolisäkkeen kärjestä murtumalinjan yli vastakkaiseen kuoriluuhun. Vaihtoehtoisessa niin sanotussa Kapandjin menetelmässä murtumafragmentti kammetaan perkutaanisesti murtumarakoon työnnetyllä K-piikillä. Ulkoisena lisätukena on tarpeen kipsilasta. K-piikeillä saadaan epästabiileissa murtumisissa pelkkään kipsihoitoon verrattuna parempi

murtuma-asento (Rosenthal ja Chung 2002, Azzopardi ym. 2005, Wong ym. 2010), mutta usein kiinnitys on lujudeltaan rajallinen (Marcheix ym. 2010, McFadyen ym. 2011). K-piikkejä käytetään usein yhdessä ulkoisen kiinnittimen kanssa (Egol ym. 2008).

Ulkoisen kiinnittimen käyttö leikkausmenetelmänä on vähentynyt merkittävästi viime vuosien aikana (Mattila ym. 2011). Tavanomaisessa niin sanotussa bridging-tekniikassa murtuman paikalleen asettaminen ja asennon ylläpito perustuvat ligamentotakisiin eli ranteen nivelsiteiden ja -kapselin venytykseen. Ulkoisen kiinnittimen piikit porataan kämmenluuhun ja murtuman proksimaalipuolelle värttinäluuhun (Cardoso ja Szabo 2010). Menetelmä soveltuu useimpien murtumien hoitoon lukuun ottamatta volaarisia halkeamismurtumia. Tiedetyt murtumatyypit, kuten nivelpinnan impaktoituneet murtumakappaleet, eivät reponoidu sulkeisesti. Tällöin käytetään perkutaanisia K-piikkejä tai pientä avausta murtumakappaleiden manipuloimiseen (Harley ym. 2004). Ulkoista kiinnitintä pidetään yleensä vähintään kuusi viikkoa ja pirstaleisissa murtumissa jopa kahdeksan viikkoa. K-piikkien ja luukorvikkeiden käytöllä voidaan tehostaa murtumakappaleiden asennon säilymistä ja aikaistaa ulkoisen kiinnittimen poistoa (Leung ym. 1990). Kliinisissä tutkimuksissa ulkoisella kiinnittimellä on saatu hyviä tuloksia useissa murtumatyypeissä (Leung ym. 1990, Jakim ym. 1991, Seitz ym. 1991). Epästabiilien murtumien hoidossa ulkoisella kiinnittimellä saavutetaan pelkkään kipsihoitoon verrattuna parempi luutumisasento ja käden toiminta (Kapoor ym. 2000, Kreder ym. 2006, Handoll ym. 2007).

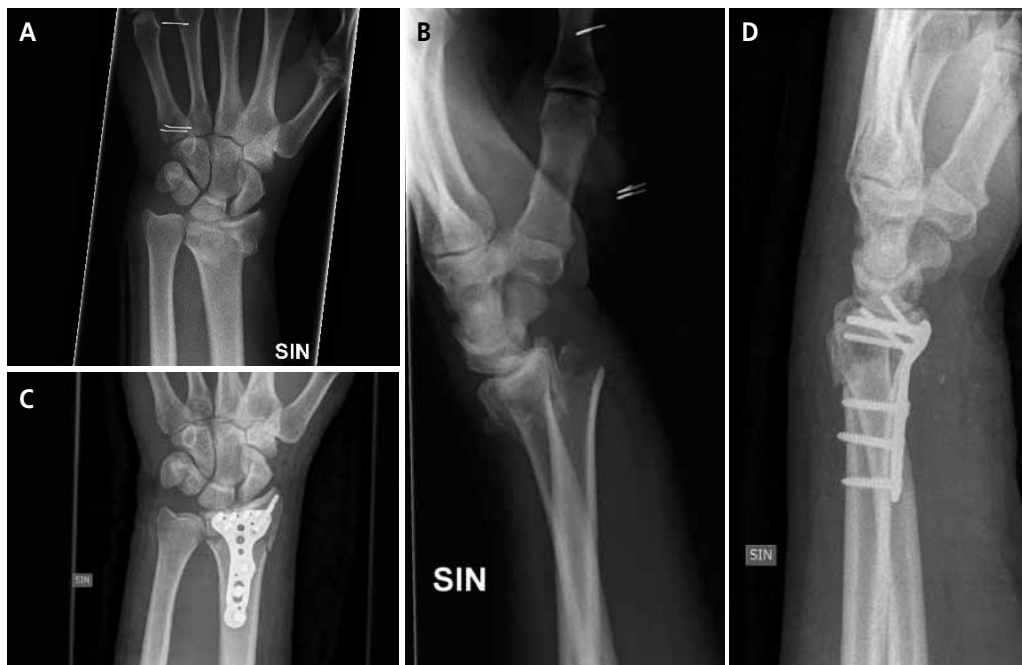Niin sanotussa non-bridging-tekniikassa ulkoisen kiinnittimen distaaliset piikit porataan suoraan distaaliseen murtumakappaleeseen, jolloin rannenivel jää vapaaksi. Näin pyritään välttämään tavanomaiseen bridging-tekniikkaan liittyvät ranteen ligamenttien distraktiosta ja ranteen immobilisaatiosta johtuvat komplikaatiot (McQueen 1998, Atroshi ym. 2006). Tekniikka edellyttää piikkien poraamiseen riittävän suurta distaalista murtumakappaleetta.

YDINASIAT

- ▶ Värttinäluun distaalinen murtuma on yleisin yksittäinen murtuma.
- ▶ Suuri osa näistä murtumista hoidetaan sulkeisella repositiolla ja kipsillä.
- ▶ Lukkolevyillä murtumat voidaan useimmiten kiinnittää tukevasti, mikä sallii ranteen varhaisen mobilisaation ja kuntoutuksen.
- ▶ Kehittyneen teknologian myötä hyväksyttävän murtuma-asennon kriteerit ovat kiristyneet ja murtumia hoidetaan aiempaa enemmän leikkauksella, vaikka paremmasta toiminnallisesta tuloksesta ei ole luotettavaa näyttöä.
- ▶ Yli 65-vuotiailla värttinäluun distaalisen murtuman luutumisasennon vaikutus toiminnalliseen tulokseen on vähäinen.

Volaarisista lukkolevyistä on tullut viimeisen vuosikymmenen aikana käytetyin kirurginen menetelmä värttinäluun distaalisten murtumien hoidossa (Mattila ym. 2011). Lukkolevyn tarjoaman tukevan murtumakiinnityksen ansiosta (KUVA 4) käden ja ranteen toiminnallinen kuormitus aloitetaan useimmiten kahden viikon kuluessa leikkauksesta. Menetelmä soveltuu lähes kaikkiin murtumatyypeihin lukuun ottamatta tiettyjä harvinaisia hyvin distaalisia murtumia ja dorsaalisia murtumaluksaatioita.

Anatomisesti muotoiltu levy asemoidaan volaarisesta avauksesta ranteen radiaalisen koukistajan janteen ja radiaalivaltimon välistä distaaliseen värttinäluun koveralle volaari-pinnalle, jossa se ei ole suorassa kontaktissa koukistajajanteisiin ja jossa se voidaan usein peittää m. pronator quadratuksella (Cardoso ja Szabo 2010). Hyvin distaalisten murtumien kiinnitykseen tarkoitetut levyt ulottuvat usein distaalisesti aivan värttinäluun volaarisen harjanteen päälle, jolloin koukistajajanteisiin liittyvien komplikaatioiden riski kasvaa (Arora ym. 2007, Arora ym. 2011). Volaarisesta



KUVA 4. A, B) Värttinäluun distaalinen nivelpintaan ulottuva murtuma. C, D) Murtuma on asetettu paikalleen avoimesti ja kiinnitetty tukevasti volaarisella lukkolevyllä, joka mahdollistaa ranteen varhaisen mobilisaation.

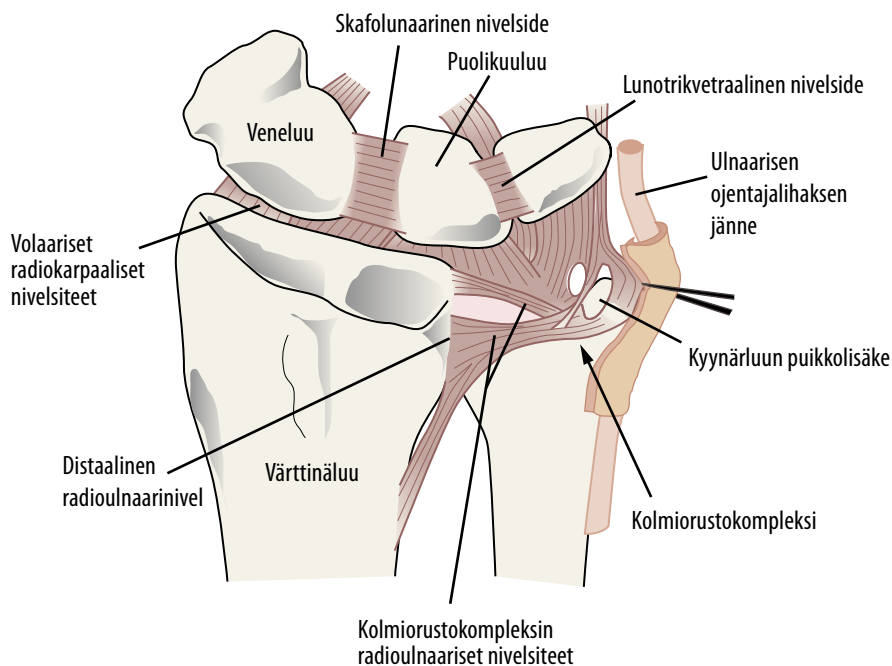
avauksesta nivelpintaa ei voi paljastaa volaaristen radiokarpaalisten nivelsiteiden läpi, vaan nivelpinnan arvioissa käytetään läpivalaisua ja tarvittaessa tähytystä tai erillistä pientä dorsaalista avausta.

Kliinisissä tutkimuksissa lukkolevyillä on saatu hyviä tuloksia (Jupiter ym. 2009), mutta muihin kiinnitysmenetelmiin vertailevia tutkimuksia on vielä rajallisesti (Egol ym. 2008, Rozental ym. 2009, Marcheix ym. 2010, McFadyen ym. 2011, Wilcke ym. 2011). Tämänhetkinen näyttö viittaa siihen, että moderneilla volaarisilla lukkolevyillä saavutetaan vastaavat radiologiset ja kliiniset tulokset kuin ulkoisella kiinnittimellä, mutta kuntoutuminen ensimmäisten kuukausien aikana on nopeampaa volaarisen levytyksen jälkeen (Egol ym. 2008, Rozental ym. 2009, Wilcke ym. 2011). Tällä voi olla sosioekonomista merkitystä.

Muut kiinnittimet. Dorsaalisten levyjen käyttö on vähentynyt, koska värttinäluun dorsaalipinnalla levyt voivat aiheuttaa läheisiin ojentajajänteisiin ärsytystä ja katkea-

mia, joskin uusilla matalaprofilisilla levyillä komplikaatiot ovat aiempaa harvinaisempia (Yu ym. 2011). Dorsaalisia levyjä käytetään erityisesti dorsaalisisissa halkeamismurtumissa (dorsaalinen Bartonin murtuma) ja dorsaalisisissa radiokarpaalisisissa murtumaluksaatioissa. Pirstaleisissa murtumissa ja viivästyneesti leikatuissa murtumissa voidaan dorsaaliavausta tarvita volaarisen levytyksen lisänä (Jupiter ym. 2009). Yksittäisten murtumafragmenttien kiinnittämiseen voidaan käyttää myös erilaisia fragmenttispesifisiä kiinnittimiä (Jupiter ym. 2009, Landgren ym. 2011).

Luusiirteillä ja -korvikkeilla täytetään luupuutoksia ja pyritään saamaan lisästabiiliutta pirstaleisten murtumien hoidossa. Volaariset lukkolevyt ovat vähentäneet luukorvikkeiden käyttöä. Yleisimmin käytetään autologista eli omaluusiirrettä, joka otetaan useimmiten suoliluuharjanteesta tai kyynärliisäkkeestä. Vaihtoehtoiksi on kehitetty luukorvikkeita, kuten demineralisoitua allografituumatriksia, hydroksiapatiittia, kalsiumfosfaattia, biolasia ja kalsiumfosfaattisementtiä.



KUVA 5. Ranteen alueen luu- ja nivelsiderakenteet kuvattuna dorsaalipuolelta. Tyypillisiä värttinäluun distaalisen murtuman yhteydessä vammautuvia muita rakenteita ovat kyynärluun puikkolisäke tai sen distaalinen pää tai kaula, skafolunaariset ja lunotrikvetraaliset nivelsiteet, veneluu ja kolmiorustokompleksi.

Rannenivelen tähytystä voidaan käyttää niveleen ulottuvissa murtumissa nivelpinnan ja nivelsiteiden tilan arvioon ja hoitoon (Geissler ym. 1996, Richards ym. 1997, Doi ym. 1999, Varitimidis ym. 2008, Lichtman ym. 2010). Ranteen tähytys ja sen kautta tehtävät toimenpiteet vaativat kirurgilta huomattavaa kokemusta.

Ranteen liitännäisvammat

Ranteen kyynärluun puoleiset vammat ovat yleisiä värttinäluun murtumien yhteydessä. Kyynärluun pää tai kaula murtuu 3–6 %:ssa värttinäluun murtumista, ja tällaiset murtumat vaativat usein avoimen reduktion ja kiinnityksen lukkolevyllä. Muita yleisiä vammoja ovat kyynärluun puikkolisäkkeen murtuma ja kolmiorustokompleksin vammat (triangular fibrocartilage complex, TFCC) (KUVA 5), joiden hoitolinjan kannalta on oleellista arvioida distaalisen radioulnaarinnivelele (DRU) stabiilius. Se arvioidaan kliinisesti liikuttamalla kyynärluun päätä värttinäluun suhteen horison-

taalisuunnassa eri rotaatioasennoissa ja vertaamalla löydystä toiseen ranteeseen. Nivel on selvästi epävakaa, jos se ei pysy paikallaan, kun distaalista kyynärluuta puristaa värttinäluuta vasten ja samalla kiertää kyynärvartta. Useimmiten DRU-nivel stabiloituu, kun värttinäluun murtuma kiinnitetään anatomisesti.

Kyynärluun puikkolisäke murtuu 50–70 %:ssa värttinäluun distaaliosan murtumista. Sen kiinnittämättä jättämisen ei ole todettu vaikuttavan toiminnallisiin tuloksiin värttinäluun distaalisen murtuman levytysten yhteydessä (Souer ym. 2009, Zenke ym. 2009, Kim ym. 2010, Kim ym. 2011). Mikäli DRU-nivel jää kuitenkin epästabiiliksi värttinäluun anatomisen levytyksen jälkeen, suositellaan puikkolisäkkeen tyven murtuman kiinnittämistä esimerkiksi jännitesidoksella.

Kolmiorustokompleksi on nivelside-rustorakenne kyynärluun distaalipään ja proksimaalisen ranneluurivin alueella. Kolmiorustokompleksi ja erityisesti sen radioulnaariset ligamentit stabiloivat DRU-nivelä. Kolmiorustokompleksin vammat, joihin ei liity epä-

vakautta, ovat yleisiä (Geissler ym. 1996, Richards ym. 1997) ja paranevat yleensä itses-
tään, kun varttinäluun anatomia saadaan kor-
jatuksi. Kolmiorustokompleksin repeämästä
johtuva DRU-nivelen epästabiilius sen sijaan
vaatii spesifisen hoidon. Mikäli DRU-nivel
stabiloituu supinaatioissa, voidaan epävakaus
hoitaa kipsaamalla ranne neljäksi viikoksi su-
pinaatioon kulmakipsillä tai sokeripihtimalli-
sella kipsillä. Jos vakautta ei saavuteta tietyssä
rotaatioasennossa, DRU-nivel tulee stabiloi-
da paikalleen kyynär- ja varttinäluun välisiin
K-piikein neljäksi viikoksi. Vaihtoehtoisesti
voidaan käyttää avoimia ja artroskooppisia
kolmiorustokompleksin kiinnityksiä.

**Ranneluiden nivelsidevammat, sijoiltaan-
menot ja murtumat.** Ranteen nivelsidevam-
moja esiintyy usein varttinäluumurtumien
yhteydessä (Geissler ym. 1996, Richards ym.
1997). Yleisesti repeytyviä ranneluiden vä-
lisiä nivelsiteitä ovat skafolunaarinen (SL) ja
lunotrikvetraalinen (LT) nivelside (KUVA 5).
Repeämä voi olla osittainen tai täydellinen,
joista jälkimmäinen johtaa usein ranteen epä-
stabiiliuteen. Skafolunaarisen nivelsiteen vam-
maan viittaa veneluun ja puolikuuluun välisen
nivelaon leviäminen yli 3 mm:iin röntgen-
kuvassa (Schädel-Höpfner ym. 2005). Nivel-
sidevammojen arvioon on laadittu myös eri-
laisia dynaamisia radiologisia testejä (Schädel-
Höpfner ym. 2005, Kwon ym. 2011), mutta
luotettavimmin diagnoosi varmistuu tähystryk-
sessä. Täydellinen nivelsidevamma hoidetaan
nuorilla ja aktiivisilla potilailla avoimesti nivel-
siteen korjauksella ja ranneluiden tilapäisellä
K-piikkikiinnityksellä. Myös volaaristen radio-
karpaalisten nivelsiteiden repeämä ja rannelui-
den sijoiltaanmenot vaativat leikkaushoidon.
Ranneluiden hyväasentoisissa murtumassa
kipsihoito yleensä riittää. Poikkeuksena on
veneluu, jonka murtuma kiinnitetään yleensä
kannattomalla ruuvilla varttinäluun murtu-
man yhteydessä, jotta ranteen kuntoutus voi-
daan aloittaa varhemmin.

Avomurtumat tulee hoitaa päivystystoi-
menpiteenä. Haava puhdistetaan ja huuhto-
detaan. Jäykkäkouristusuoja varmistetaan
ja aloitetaan mikrobilääkehoito (Turner ym.
2010). Jos avomurtumaan liittyvä pehmytku-

TAULUKKO. Varttinäluun distaalisten murtumien
komplikaatiot.

Pehmyskudosten komplikaatiot

- Hermovauriot
 - Keskihermo
 - Kyynärhermo
 - Varttinähermon pinnallinen haara
- Kipuoireyhtymä
- Jännevammat
 - Katkeamiset
 - Kiinnikkeet
 - Jännetuppitulehdukset
- Nivelten jäykkyys tai kontraktuura
- Lihasaatio-oireyhtymä ja Volkmannin kontraktuura
- Dupuytrenin tauti
- Valtimovammat
- Ihovauriot

Infektiot

- Pinnallinen infektio (haavainfektio, piikki-infektio)
- Osteomyeliitti

Luiset komplikaatiot

- Luutuminen virheasentoon
- Luutumattomuus
- Nivelrikko
- Ranteen epästabiilius
 - Adaptiivinen
 - Nivelsidevammoihin liittyvä (kolmiorusto-
kompleksi, SL- ja LT-nivelsiteet)

dosvaurio on vähäinen, voidaan stabiili vart-
tinäluun murtuma hoitaa haavan ompelulla,
paikalleen asetuksella ja kipsilastalla. Sisäis-
ten kiinnittimien käyttö luunkiinnityksessä
on yleistä, jos haava saadaan puhdistetuksi ja
pehmyskudospeitto on riittävä (Kurylo ym.
2011). Jos haava on vanha, kiinnitetään mur-
tuma aluksi ulkoisella kiinnittimellä ja haava
jätetään auki myöhempää sulkua varten.

Komplikaatiot

Komplikaatiot voivat johtua itse vammasta
tai hoidosta (**TAULUKKO**) (Turner ym. 2010).
Keskihermo (nervus medianus) voi vaurioi-
tua venytyksestä, rannekanavaan vuotaneen
hematooman vuoksi tai murtumafragmentin
painaessa sitä. Tämä saattaa aiheuttaa pistelyä
ja puutumista sekä vaikeissa tapauksissa tun-
nottomuutta sormissa I–III. Altistavia tekijöi-

tä ovat pirstaleinen murtuma, laaja dislokaatio, toistuvat repositiot ja ranteen voimakas fleksio kipsissä (yli 30°). Lievät rannekanavaoireet ovat yleisiä ja lieventyvät yleensä itsestään muutamassa vuorokaudessa turvotuksen las-
kiessa. Jos oireet ovat vaikeita ja ne etenevät, tulee rannekanava aukaista leikkauksella. Lieviä rannekanavaoireita voidaan seurata muutam-
man kuukauden ajan spontaanin paranemisen toivossa. Tilapäistä keskihermoärsytystä saat-
taa esiintyä myös volaarisen avauksen jälkeen (Yu ym. 2011).

Kipuoireyhtymä eli CRPS (complex regional pain syndrome) voi komplisoida parane-
mista, jolloin oireina ovat vammaan nähden epäsuhtainen kipu, turvotus, paikallinen vaso-
motorinen häiriö ja merkittävä toiminnallinen heikkeneminen. Sen varhainen tunnistaminen ja potilaan ohjaaminen tehostettuun moniam-
matilliseen hoitoon on tärkeää. C-vitamiinin on todettu tutkimuksissa ehkäisevän CRPS:n kehitymistä (Lichtman ym. 2010).

Leikkaushoitoon liittyvät komplikaatiot ovat melko yleisiä (Arora ym. 2007, Egol ym. 2008, Jupiter ym. 2009, Rozental ym. 2009, Turner ym. 2010, Wilcke ym. 2011). Ulkoista kiinnitintä ja K-piikkejä laitettaessa on vaara-
na, että vaurioitetaan värttinähermon pin-
nallista haaraa. Pinnalliset infektiot piikkien tyvessä ovat yleisiä mutta hoituvat yleensä pai-
kallishoidoin ja tarvittaessa mikrobilääkkein. Syvät infektiot ovat harvinaisia. Levytyksen yhteydessä yleisimpiä komplikaatioita ovat jänteisiin liittyvät kiinnikkeet, jännetuppitu-
lehdukset ja harvemmin jänteiden katkeamiset (Arora ym. 2007, Jupiter ym. 2009). Volaarista levyä käytettäessä erityisesti peukalon pit-
kän koukistajalihaksen jänne voi ärtyä levyn kohdalta. Dorsaaliset levyt ja volaarisen levyn ylipitkät ruuvit taas voivat ärsyttää ojentaja-
jänteitä (Arora ym. 2007). Hyvin distaalisisissa murtumissa on vaarana, että ruuvit ulottuvat niveleen. Kiinnittimiin liittyvät komplika-
atiot vaativat usein metallisten kiinnittimien poiston. Sekä kipsi- että leikkaushoitoa voi komplisoida peukalon pitkän ojentajalihak-
sen jänteen nirhautuminen poikki muutaman kuukauden kuluessa vammasta. Katkennut jänne joudutaan useimmiten korjaamaan joko

jännetranspositiolla tai vapaalla jännesiirteel-
lä. Jännekiinnikkeitä ja nivelten jäykistymistä voidaan estää parhaiten aktiivisella liikehar-
joittelulla ja turvotuksen hoidolla. Ranteen jäykkyydelle altistavat pitkä immobilisaatio, ranteen kipsaaminen voimakkaaseen fleksioon tai ulnaarideviaatioon sekä ulkoiseen kiinnitti-
meen asennettu liällinen veto.

Värttinäluun luutumisen virheasentoon voidaan usein korjata värttinäluun korjaus-
osteotomialla tai kyynärluun lyhennysosteotomi-
alla, jos virheasennosta jää merkittävää toiminnallista haittaa. Korjaus tehdään yleensä 6–12 kuukauden kuluttua kudostasapainon palauduttua, mutta nuorilla ja aktiivisilla poti-
lailla merkittävä virheasento voidaan korjata jo varhemmin (Turner ym. 2010). Nivelpintaan ulottuvan virheasennon korjaaminen on tekni-
sesti vaativaa. Ranteen nivelsidevammat ja epä-
vakaus voivat vaatia joskus myöhäiskorjauksia kuten ranteen (osittaisen) jäykistymisen tai DRU-nivelen toimintaa korjaavia leikkauksia.

Kipsihoidon ja leikkauksen jälkeinen kuntoutus

Vamman ja leikkauksen jälkeen on tärkeää huolehtia turvotuksen ja kivun hoidosta sekä vapaana olevien nivelten – kyynär- ja olkapään sekä erityisesti sormien – aktiivisista liikehar-
joitteista. Kunhan kiinnitys on tukeva, volaa-
risen levytyksen jälkeen voidaan useimmiten aloittaa lisäksi kevyet, aktiiviset ranteen ja kyynärvarren liikeharjoitukset jo ensimmäis-
ten leikkauksen jälkeisten viikkojen aikana. Tarvittaessa voidaan käyttää avattavaa ranne-
lastaa liikeharjoitusten välissä. Luutumisen edistymisen myötä luovutaan ranteen ulkoi-
sesta tuesta ja lisätään asteittain vahvistavia ja venyttäviä harjoitteita ja kuormitusta. Potilas-
ta rohkaistaan käden käyttöön päivittäisissä toimissa. Arpihoito auttaa kiristävien arpien pehmentämisessä. Murtuman parannuttua pehmytkudoskontraktuurasta johtuvaa huo-
mattavaa jäykkyyttä voidaan tarvittaessa hoi-
taa dynaamisilla lastoilla ja staattisilla progres-
siivisilla lastoilla.

Ranne on pääosin palautunut kuormitusky-
vyn ja liikeratojen osalta noin kolmen kuukau-

den kuluttua vammasta (Rozenal ym. 2009, Wilcke ym. 2011), mutta ulkoista kiinnitintä käytettäessä ja pirstaleisten ja vaikeiden murtumien jälkeen kuntoutuminen voi kestää kauemmin. Kokonaisuudessaan toipuminen kestää noin vuoden tai jopa pidempään (Jupiter ym. 2009, Brogren ym. 2011a, Landgren ym. 2011). Varhainen ranteen mobilisaatio väärttinäluun murtuman jälkeen nopeuttaa vamma- ta kuntoutumista mutta ei näyttäisi parantavan toiminnallisia pitkäaikaistuloksia (Lozano-Calderón ym. 2008, Lichtman ym. 2010, Landgren ym. 2011).

Lopuksi

Väärttinäluun distaalisten murtumien hoito on muuttunut viimeisen vuosikymmenen aikana uuden teknologian myötä. Kipsihoito on kuitenkin edelleen ensisijainen, mikäli murtuman asento saadaan riittävän hyväksi. Nuorilla tai hyvin aktiivisilla iäkkäillä potilailla epästabiilien murtumien hoito on muuttunut kirurgisesti aktiivisemmaksi ja hyväksyttävän murtuma-asennon kriteerit ovat tiukentuneet. Iäkkäiden osalta hoitolinjan valinta ja anatomian korjaamisen mielekkyys tulee peilata potilaan toiminnallisiin tarpeisiin. Tiettyä hoitomenetelmää tukeva tieteellinen näyttö on vielä rajallista (Handoll ja Madhok 2003a, b, c, Handoll ym. 2007, Lichtman ym. 2010). Arviointia vaikeuttavat tutkimusraporttien potilasaineiston heterogeenisuus, käytettyjen hoitomenetelmien vaihtelu ja tulosten raportoinnin epätasällisuus. Väärttinäluun distaalisten murtumien hoidosta tarvitaan hyvin suunniteltuja satunnaistettuja eteneviä kliinisiä tutkimuksia. ■

EERO WARIS, LT, käsikirurgian erikoislääkäri
HYKS, Töölön sairaala, käsikirurgian klinikka

MIKA PAAVOLA, LT, ortopedian ja traumatologian erikoislääkäri
HYKS, Töölön sairaala, ortopedian ja traumatologian klinikka
ja Terveyden ja hyvinvoinnin laitos, terveys- ja sosiaalitalouden yksikkö

SIDONNAISUUDET

Eero Waris: Luentopalkkio (Synthes Oy, Summed Finland Oy)

Mika Paavola: Ei ilmoitusta sidonnaisuuksista

KIRJALLISUUTTA

- Arora R, Lutz M, Deml C, Krappinger D, Haug L, Gabl M. A prospective randomized trial comparing nonoperative treatment with volar locking plate fixation for displaced and unstable distal radial fractures in patients sixty-five years of age and older. *J Bone Joint Surg* 2011;93A:2146–53.
- Arora R, Lutz M, Hennerbichler A, Krappinger D, Espen D, Gabl M. Complications following internal fixation of unstable distal radius fracture with a palmar locking-plate. *J Orthop Trauma* 2007;21:316–22.
- Atroshi I, Brogren E, Larsson GU, Kloov J, Hofer M, Berggren AM. Wrist-bridging versus non-bridging external fixation for displaced distal radius fractures: a randomized assessor-blind clinical trial of 38 patients followed for 1 year. *Acta Orthop* 2006;77:445–53.
- Azzopardi T, Ehrendorfer S, Coulton T, Abela M. Unstable extra-articular fractures of the distal radius: a prospective, randomised study of immobilisation in a cast versus supplementary percutaneous pinning. *J Bone Joint Surg* 2005;87B:837–40.
- Bong MR, Egol KA, Leibman M, Koval KJ. A comparison of immediate postreduction splinting constructs for controlling initial displacement of fractures of the the distal radius: a prospective randomized study of long-arm versus short-arm splinting. *J Hand Surg* 2006;31A:766–70.
- Brogren E, Hofer M, Petranek M, Dahlin LB, Atroshi I. Fractures of the distal radius in women aged 50 to 75 years: natural course of patient-reported outcome, wrist motion and grip strength between 1 year and 2–4 years after fracture. *J Hand Surg* 2011(a);36E:568–76.
- Brogren E, Hofer M, Petranek M, Wagner P, Dahlin LB, Atroshi I. Relationship between distal radius fracture malunion and arm-related disability: a prospective population-based cohort study with 1-year follow-up. *BMC Musculoskelet Disord* 2011(b);12:9.
- Cardoso R, Szabo RM. Wrist anatomy and surgical approaches. *Hand Clin* 2010; 26:1–19.
- Diaz-Garcia RJ, Oda T, Shauver MJ, Chung KC. A systematic review of outcomes and complications of treating un-stable distal radius fractures in the elderly. *J Hand Surg* 2011;36A:824–35.
- Doi K, Hattori Y, Otsuka K, Abe Y, Yamamoto H. Intra-articular fractures of the distal aspect of the radius: arthroscopically assisted reduction compared with open reduction and internal fixation. *J Bone Joint Surg* 1999; 81A:1093–110.
- Egol K, Walsh M, Tejwani N, McLaurin T, Wynn C, Paksima N. Bridging external fixation and supplementary Kirschner-wire fixation versus volar locked plating for unstable fractures of the distal radius: a randomised, prospective trial. *J Bone Joint Surg* 2008;90B:1214–21.
- Flinkkilä T, Sirniö K, Hippi M, ym. Epidemiology and sea-seasonal variation of distal radius fractures in Oulu, Finland. *Osteoporos Int* 2011;22:2307–12.
- Geissler WB, Freeland AE, Savoie FH, McIntyre LW, Whipple TL. Intracarpal soft-tissue lesions associated with an intra-articular fracture of the distal end of the radius. *J Bone Joint Surg* 1996;78A:357–65.
- Grafstein E, Stenstrom R, Christenson J, ym. A prospective randomized controlled trial comparing circumferential casting and splinting in displaced Colles fractures. *CJEM* 2010;12:192–200.
- Grewal R, MacDermid JC. The risk of adverse outcomes in extra-articular distal radius fractures is increased with malalignment in patients of all ages but mitigated in older patients. *J Hand Surg* 2007;32A:962–70.
- Handoll HH, Huntley JS, Madhok R. External fixation versus conservative treatment for distal radial fractures in

- adults. *Cochrane Database Syst Rev* 2007;3:CD006194.
- Handoll HH, Madhok R. Closed reduction methods for treating distal radial fractures in adults. *Cochrane Database Syst Rev* 2003(a);1:CD003763.
 - Handoll HH, Madhok R. Conservative interventions for treating distal radial fractures in adults. *Cochrane Database Syst Rev* 2003(b);2:CD000314.
 - Handoll HH, Madhok R. Surgical interventions for treating distal radial fractures in adults. *Cochrane Database Syst Rev* 2003(c);3:CD003209 ja 2009;3:CD003209 (update).
 - Harley BJ, Scharfenberger A, Beupre LA, Jomha N, Weber DW. Augmented external fixation versus percutaneous pinning and casting for unstable fractures of the distal radius – a prospective randomized trial. *J Hand Surg* 2004;29A:815–24.
 - Ilyas AM, Jupiter JB. Distal radius fractures – classification of treatment and indications for surgery. *Hand Clin* 2010;26: 37–42.
 - Jakim I, Pieterse HS, Sweet MB. External fixation for intra-articular fractures of the distal radius. *J Bone Joint Surg* 1991;73B: 302–6.
 - Jupiter JB, Marent-Huber M, LCP study Group. Operative management of distal radial fractures with 2.4-millimeter locking plates. A multicenter prospective case series. *J Bone Joint Surg* 2009;91A:55–65.
 - Kapoor H, Agarwal A, Dhaon BK. Displaced intra-articular fractures of distal radius: a comparative evaluation of results following closed reduction, external fixation and open reduction with internal fixation. *Injury* 2000;31:75–9.
 - Kaukonen JP. Fractures of the distal forearm in the Helsinki district. *Ann Chir Gynaecol* 1985;74:19–21.
 - Kim JK, Koh YD, Do NH. Should an ulnar styloid fracture be fixed following volar plate fixation of a distal radial fracture? *J Bone Joint Surg* 2010;92A:1–6.
 - Kim JK, Yun YH, Kim DJ, Yun GU. Comparison of united and nonunited fractures of the ulnar styloid following volar-plate fixation of distal radius fractures. *Injury* 2011;42:371–5.
 - Kreder HJ, Agel J, McKee MD, Schemitsch EH, Stephen D, Hanel DP. A randomized, controlled trial of distal radius fractures with metaphyseal displacement but without joint incongruity: closed reduction and casting versus closed reduction, spanning external fixation, and optional percutaneous K-wires. *J Orthop Trauma* 2006;20:115–21.
 - Kurylo JC, Axelrad TW, Tornetta P 3rd, Jawa A. Open fractures of the distal radius: the effects of delayed debridement and immediate internal fixation on infection rates and the need for secondary procedures. *J Hand Surg* 2011;36A:1131–4.
 - Kwon BC, Choi SJ, Song SY, Baek SH, Baek GH. Modified carpal stretch test as a screening test for detection of scapholunate interosseous ligament injuries associated with distal radial fractures. *J Bone Joint Surg* 2011;93A:855–62.
 - Landgren M, Jerrhag D, Tägil M, Kopylov P, Geijer M, Abramo A. External or internal fixation in the treatment of non-reducible distal radial fractures? A 5-year follow-up of a randomized study involving 50 patients. *Acta Orthop* 2011;82:610–3.
 - Leung F, Ozkan M, Chow SP. Conservative treatment of intra-articular fractures of the distal radius – factors affecting functional outcome. *Hand Surg* 2000;5:145–53.
 - Leung KS, Shen WY, Tsang HK, Chiu KH, Leung PC, Hung LK. An effective treatment of comminuted fractures of the distal radius. *J Hand Surg* 1990;15A:11–7.
 - Leone J, Bhandari M, Adili A, McKenzie S, Moro JK, Dunlop RB. Predictors of early and late instability following conservative treatment of extra-articular distal radius fractures. *Arch Orthop Trauma Surg* 2004; 124:38–41.
 - Lichtman DM, Bindra RR, Boyer MI, ym. Treatment of distal radius fractures. *J Am Acad Orthop Surg* 2010;18:180–9.
 - Lozano-Calderón SA, Souer S, Mudgal C, Jupiter JB, Ring D. Wrist mobilization following volar plate fixation of fractures of the distal part of the radius. *J Bone Joint Surg* 2008;90A:1297–304.
 - Marcheix PS, Dotzis A, Benkő PE, Siegler J, Arnaud JP, Charissoux JL. Extension fractures of the distal radius in patients older than 50: a prospective randomized study comparing fixation using mixed pins or a palmar fixed-angle plate. *J Hand Surg* 2010;35E:646–51.
 - Mattila VM, Huttunen TT, Sillanpää P, Niemi S, Pihlajamäki H, Kannus P. Significant change in the surgical treatment of distal radius fractures: a nationwide study between 1998 and 2008 in Finland. *J Trauma* 2011;71:939–43.
 - McFadyen I, Field J, McCann P, Ward J, Nicol S, Curwen C. Should unstable extra-articular distal radial fractures be treated with fixed-angle volar-locked plates or percutaneous Kirschner wires? A prospective randomised controlled trial. *Injury* 2011;42:162–6.
 - McQueen MM. Redispaced unstable fractures of the distal radius. A randomised, prospective study of bridging versus non-bridging external fixation. *J Bone Joint Surg* 1998;80B:665–9.
 - McQueen MM, Hajducka C, Court-Brown CM. Redispaced unstable fractures of the distal radius. *J Bone Joint Surg* 1996;78B:404–9.
 - McQueen MM, MacLaren A, Chalmers J. The value of remanipulating Colles' fractures. *J Bone Joint Surg* 1986;68A:232–3.
 - Ng CY, McQueen MM. What are the radiological predictors of functional outcome following fractures of the distal radius? *J Bone Joint Surg* 2011;93B:145–50.
 - O'Connor D, Mullett H, Doyle M, Mofidi A, Kutty S, O'Sullivan M. Minimally displaced Colles' fractures: a prospective randomized trial of treatment with a wrist splint or a plaster cast. *J Hand Surg* 2003;28B:50–3.
 - Richards RS, Bennett JD, Roth JH, Milne K Jr. Arthroscopic diagnosis of intra-articular soft tissue injuries associated with distal radial fractures. *J Hand Surg* 1997;22A:772–6.
 - Rosenthal AH, Chung KC. Intrafocal pinning of distal radius fractures: a simplified approach. *Ann Plast Surg* 2002;48:593–9.
 - Rozental TD, Blazar PE, Franko OI, Chacko AT, Earp BE, Day CS. Functional outcomes for unstable distal radial fractures treated with open reduction and internal fixation or closed reduction and percutaneous fixation. A prospective randomized trial. *J Bone Joint Surg* 2009;91A:1837–46.
 - Schädel-Höpfner M, Böhringer G, Gotzen L, Celik I. Traction radiography for the diagnosis of scapholunate ligament tears. *J Hand Surg* 2005;30B:464–7.
 - Seitz WH Jr, Froimson AI, Leb R, Shapiro JD. Augmented external fixation of unstable distal radius fractures. *J Hand Surg* 1991;16A:1010–6.
 - Slutsky DJ. Predicting the outcome of distal radius fractures. *Hand Clin* 2005;21:289–94.
 - Souer JS, Ring D, Matschke S, Audige L, Marent-Huber M, Jupiter JB; AOCID Prospective ORIF Distal Radius Study Group. Effect of an unrepaired fracture of the ulnar styloid base on outcome after plate-and-screw fixation of a distal radial fracture. *J Bone Joint Surg* 2009;91A:830–8.
 - Turner RG, Faber KJ, Athwal GS. Complications of distal radius fractures. *Hand Clin* 2010;26:85–96.
 - Wahlstrom O. Treatment of Colles' fracture. A prospective comparison of three different positions of immobilization. *Acta Orthop Scand* 1982;53:225–8.
 - Van der Linden W, Ericson R. How should its displacement be measured and how should it be immobilized? *J Bone Joint Surg* 1981;63A:1285–8.
 - Varitimidis SE, Basdekis GK, Dailiana ZH, Hantes ME, Bargiotas K, Malizos K. Treatment of intra-articular fractures of the distal radius: fluoroscopic or arthroscopic reduction? *J Bone Joint Surg* 2008;90B:778–85.
 - Wilcke MK, Abbaszadevan H, Adolphson PY. Wrist function recovers more rapidly after volar locked plating than after external fixation but the outcomes are similar after 1 year. *Acta Orthop* 2011;82:76–81.
 - Wilson C, Venner RM. Colles' fracture. Immobilisation in pronation or supination? *J Royal Coll Surg Edinburgh* 1984;29:109–11.
 - Wong TC, Chiu Y, Tsang WL, Leung WY, Yam SK, Yeung SH. Casting versus percutaneous pinning for extra-articular fractures of the distal radius in an elderly Chinese population: a prospective randomized controlled trial. *J Hand Surg* 2010;35E:202–8.
 - Yu YR, Makhni MC, Tabrizi S, Rozental TD, Mundanthanam G, Day CS. Complications of low-profile dorsal versus volar locking plates in the distal radius: a comparative study. *J Hand Surg* 2011;36A:1135–41.
 - Zenke Y, Sakai A, Oshige T, Moritani S, Nakamura T. The effect of an associated ulnar styloid fracture on the outcome after fixation of a fracture of the distal radius. *J Bone Joint Surg* 2009;91B:102–7.

Summary

Current treatment of distal radius fractures

Most fractures of the distal radius are treated with closed reduction and casting. Locking plates are the most common method of fixation. In young persons and in elderly persons with functional activity above that of their age level, a $<10^\circ$ dorsal or $<20^\circ$ volar angle of tilt, a radial shortening of <2 mm, a radial inclination of $>15^\circ$ and an intra-articular step-off or gap of <1 to 2 mm are regarded as an acceptable limit of position of the radius. In persons over 65 years of age the functioning of the hand can usually be restored with casting.